ALMA MATER STUDIORUM UNIVERSITÀ DI BOLOGNA

Master Universitario di II livello:

“Pediatric Urology: contemporary strategies from fetal life to adolescence”

Direttore: Prof. Mario Lima

“Pieloplastica robotica: esperienza di un singolo centro.”

RELATORE

Ch.mo Prof. Mario Lima.

CORRELATORE

Ch.ma Prof. ssa G. Riccipetitoni

CANDIDATO

Dott.ssa Silvia Cavaiuolo

ANNO ACCADEMICO 2020/2021

INDICE

INTRODUZIONE E CENNI STORICI pp1-2

CAPITOLO I:

1.1Embriologia dell'apparato urinario pag. 3

1.2 Cenni di Anatomia del giunto pielo-ureterale pp3-4

1.3 Stenosi del giunto pielo-ureterale:

- 1.3.1 Definizione pag.5
- 1.3.2 Incidenza pag.5
- 1.3.3Eziologia pag.6
- 1.3.4 Classificazione pag.7
- 1.3.5 Manifestazioni cliniche pp10-11

CAPITOLO II

Management della stenosi del giunto pielo-ureterale

2.1 Diagnosi prenatale:

- 2.1.1 Ecografia pp12-16

2.2 Diagnostica strumentale post natale:

- 2.2.1 Ecografia post natale pp16-18
- 2.2.2 Scintigrafia renale dinamica e test al diuretico pp18-25
- 2.2.3 Urorisonanza (URO-RM) pp25-27
- 2.2.4 Cistouretrografia minzionale (CUM) pag.27

CAPITOLO III

Management chirurgico del paziente con SGPU.

3.1 Indicazione all'intervento chirurgico pp28-29

3.2 Controindicazioni pag.29

3.3 Trattamento e tecnica chirurgica pag.30

3.3.1 Tecniche chirurgiche:

- PIELOPLASTICA SEC. ANDERSON HYNES pag.31
- VASCULAR HITCH ASSOCIATA ALLA PIELOPLASTICA DISMEMBERED E CON TECNICA DI HELLSTROM/CHAPMAN pag.32
- PIELOPLASTICA Y-V SEC. FOLEY pag.33
- PIELOPLASTICA SEC. MIKULITZ pag.34

Approccio chirurgico pp35-38

CAPITOLO IV

Da Vinci System pp36-37

4.1 Il Robot chirurgico Da Vinci Si® pag. 40

4.2 Descrizione sintetica del sistema e dei suoi componenti pag.41

4.3 Principi di funzionamento pp43-44

4.4 Tecnica chirurgica della Pieloplastica Laparoscopica Robot Assistita (RALP) pp45-46

4.5 Approccio al retroperitoneo pag.47

4.6 Dissecazione della giunzione pielorueterale pag.47

4.7 Resezione della giunzione pieloureterale stenotica e taglio ureterale pp48-49

4.8 ANASTOMOSI PIELOURETERALE E POSIZIONAMENTO DI UNO STEN DOPPIO J pp49-50

4.9 POSIZIONAMENTO DEL DRENAGGIO pag 50

4.10 POSTOPERATORIO pag.50

4.11 COMPLICANZE INTRAOPERATORIE pag.51

4.12 COMPLICANZE POST OPERATORIE pp51-52

CAPITOLO V

Tecnica robotica nostra esperienza

5.1 Obiettivi pag.53

5.2 Materiali e metodi pag.53

5.2 Risultati pp53-57

5.3 Conclusioni pp57-58

Bibliografia pp59-62

INTRODUZIONE E CENNI STORICI

La tecnica di plastica del giunto pielo-ureterale, eseguibile con accesso tradizionale lombotomico, anteriore o posteriore è stata descritta per la prima volta da Anderson and Hynes nel 1949. È da allora il trattamento standard della stenosi del giunto pielo-ureterale (SGPU) [1], con una percentuale di successo del 95-100% [2] [3].

Negli ultimi decenni lo sviluppo di tecniche mininvasive ha favorito la realizzazione della pieloplastica secondo Anderson Hynes per via laparoscopica, retroperitoneoscopica [4] sino alla realizzazione robotica, migliorando non solo l'aspetto estetico e i tempi di guarigione, ma anche riducendo gli effetti avversi dell'incisione addominale o lombotomica.

La prima esperienza di correzione mininvasica di SGPU è rappresentata dalla pieloplastica laparoscopica presentata nel 1995 da Craig Peters. Da quel momento, la tecnica laparoscopica è stata progressivamente introdotta nell'ambito pediatrico con percentuali di successo che sono via via divenute paragonabili a quelle della chirurgia tradizionale [5] [6]. Contemporaneamente all'approccio laparoscopico la scuola francese ha sviluppato quello retroperitoneoscopico descritto e promosso da J. Valla e A. El Ghoneimi [4].

Tuttavia queste tecniche presentano alcune limitazioni e difficoltà di esecuzione nei lattanti e nei pazienti di età inferiore ai due anni, per cui nel 2005 Lima ha descritto una tecnica video-assistita: One Trocar Assisted Pieloplasty (OTAP) retroperitoneoscopica, che combina i vantaggi della tecnica mininvasiva con quelli della chirurgia tradizionale, eseguendo l'isolamento retroperitoneoscopico con accesso One Trocar del giunto pielo-ureterale che, una volta mobilizzato viene esteriorizzato attraverso il port consentendo di eseguire l'anastomosi al di fuori della cavità addominale [7].

Nonostante i notevoli vantaggi le tecniche minivasive laparoscopiche e retroperitoneoscopiche presentano alcune limitazione intriseche come l'imaging bidimensionale, la lunga curva di apprendimento, il piccolo spazio operativo e la limitazione di movimento degli strumenti chirurgici, soprattutto nelle fasi di sutura.
L'avvento della chirurgia robotica e il suo primo impiego in ambito pediatrico nel 2002, ha consentito di eseguire un numero sempre maggiore di pieloplastiche robot-assistite (RALP), che nel 2015 sono arrivate a rappresentare il 40% dei casi pediatrici negli Stati Uniti [8], divenendo così il nuovo "gold standard" per la popolazione pediatrica [9], con risultati sovrapponibili a quelli della chirurgia tradizionale [10], prevalentemente in pazienti di età superiore ai 2 anni [11].
La tecnica robotica, infatti, presenta gli stessi vantaggi della mininvasività, ma offre aspetti tecnici superiori alla laparoscopia, quali una maggiore libertà di movimento nell'articolazione dei polsi robotici utile alle procedure di sutura, una visione tridimensionale, una curva di apprendimento più breve anche se non consente un feedback tattile che può però essere compensato dall'ingrandimento e dalla visione 3D [12], [13]

L'obiettivo di questa tesi è di riportare l'esperienza del Nostro Centro di Chirurgia Pediatrica in 30 pazienti sottoposti a RALP tra il 2010 ed il 2021.

CAPITOLO I

1.1 Embriologia dell'apparato urinario

Le strutture dell'apparato urinario si differenziano, nel corso dello sviluppo embrionale, dal mesoderma e dalla cloaca. Dal mesoderma deriva il rene attraverso tre successivi abbozzi (pronefro, mesonefro e metanefro) dei quali solo l'ultimo darà origine al rene definitivo. Le vie urinarie derivano in parte dalla cloaca (estremità caudale dell'intestino primitivo) e in parte da una estroflessione che si sviluppa dal dotto del mesonefro in prossimità del suo sbocco nella cloaca. Sia durante le fasi dello sviluppo sia in condizioni definitive le strutture dell'apparato urinario hanno stretti rapporti con quelle dell'apparato genitale, donde la trattazione di entrambe in un apparato urogenitale.

1.2 Cenni di Anatomia della giunzione pielo-ureterale

Pelvi renale (Fig.1): I calici e la pelvi renale rappresentano la prima parte delle vie urinarie e trasportano l'urina dalle papille renali all'uretere. La pelvi renale o bacinetto ha forma di cono schiacciato in senso anteroposteriore e ricurvo con

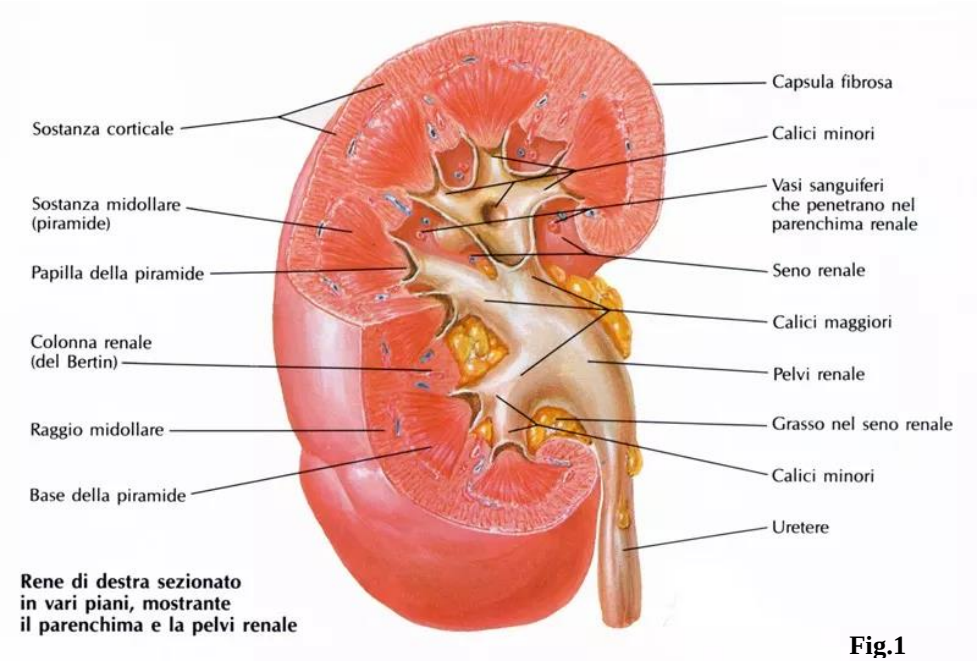

Fig.1

concavità rivolta in basso. Essa è contenuta nel seno renale, ma con la sua estremità ristretta, sporge oltra l'ilo per continuare al di fuori del seno renale nell'uretere. Nella porzione accolta nel seno renale, la pelvi ha rapporto con le diramazioni dei vasi e dei nervi renali e con il tessuto adiposo qui contenuto. Di norma soltanto il ramo posteriore (retropielico) dell'arteria renale decorre dietro la pelvi. Nella porzione sporgente dall'ilo essa risulta compresa nella loggia renale, attraverso le cui pareti è in rapporto anteriormente con la porzione discendente del duodeno a destra e con la flessura duodenodigiunale a sinistra mentre posteriormente con il muscolo psoas, circa a livello del processo costiforme della prima vertebra lombare. La superficie posteriore della pelvi, a causa dei rapporti vascolari non particolarmente estesi, rappresenta la principale via d'accesso chirurgico della cavità pielica [14].

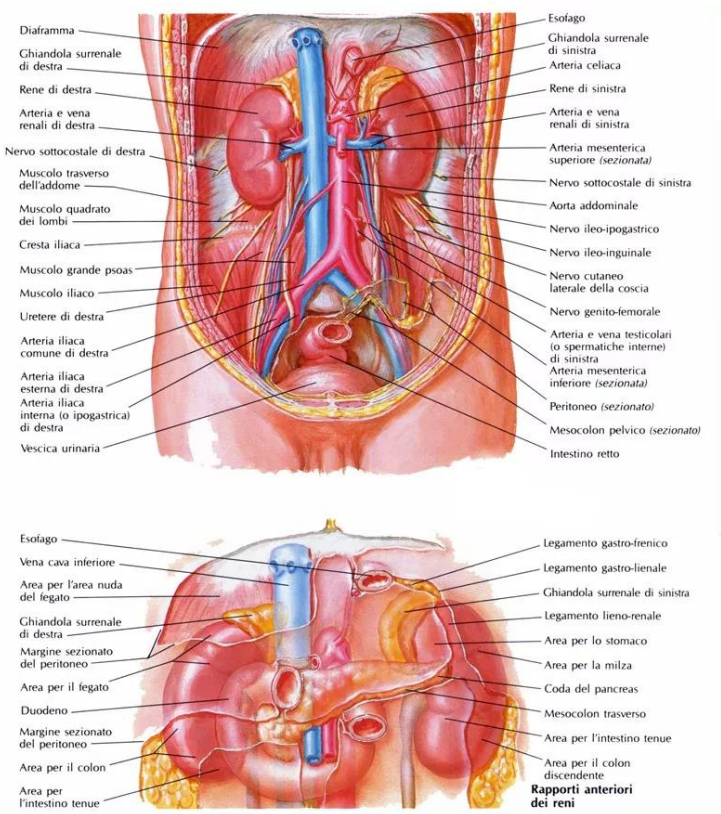

Fig.2

1.3 Stenosi del giunto pielo-ureterale: definizione, incidenza, classificazione, eziologia e manifestazioni cliniche.

1.3.1 Definizione:

La stenosi del giunto pielo-ureterale (SGPU) è una delle più comuni anomalie ureterali congenite caratterizzata dal restringimento della giunzione pielo-ureterale, determinante un alterato flusso di urina dalla pelvi verso l'uretere prossimale con conseguente dilatazione del sistema a monte. Principale causa di idronefrosi nei neonati, bambini ed adolescenti [15] che, se non risolta tempestivamente, causa un danno renale con progressivo assottigliamento del parenchima fino alla perdita irreversibile della funzionalità renale.

1.3.2 Incidenza:

1:1500-2000 nati vivi con un rapporto maschi femmine di 2:1 [16]. Il lato sinistro è quello prevalentemente interessato (fino al 60% dei casi – SPITZ), in un 20% dei pazienti è bilaterale. In un terzo dei casi si associano altre patologie dell'apparato genitourinario come reflusso vescico-ureterale e rene a ferro di cavallo (30%), ectopia renale (20%), displasia cistica renale controlaterale (20%), agenesia renale controlaterale e duplicità pielo-ureterale (idronefrosi del distretto inferiore) nel 5%. L'idronefrosi si associa inoltre nel 20% dei casi di Sindrome di VACTER [17].

Nella maggior parte dei casi l'idronefrosi ha un riscontro ecografico prenatale, mentre nei rimanenti la diagnosi avviene in età infantile in pazienti sintomatici (dolore addominale e/o al fianco, vomito) [18].

1.3.3 Eziologia:

Principali cause di SGPU sono:

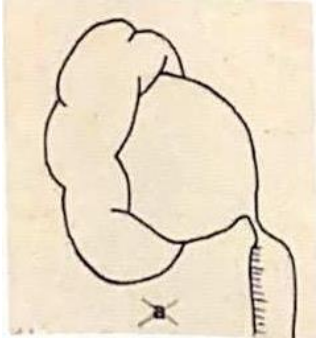

***Fig.3**: Stenosi intrinseca del giunto pielo-ureterale*

Stenosi intrinseca (fig.3): si presenta macroscopicamente come una porzione ureterale ristretta, di lunghezza variabile, a livello del GPU. Dal punto di vista microscopico, il lume ureterale è sempre pervio, il rivestimento ureterale è normale, ma nella parete il numero di cellule muscolari lisce è ridotto. Starr e colleghi studiandone le caratteristiche istologiche hanno dimostrato un'aumentata quota di collagene tra le fibre muscolari con conseguente aumento della distanza tra di esse ed interferenza nella propagazione dell'onda peristaltica. Questo *segmento adinamico* è in grado di trasportare l'urina a basse pressioni ma non può rispondere all'aumento del carico di lavoro, il che causerebbe una progressiva dilatazione della pelvi renale. Raramente sono state descritte ostruzioni intrinseche da formazioni valvolari ureterali, polipi e leiomiomi [19].

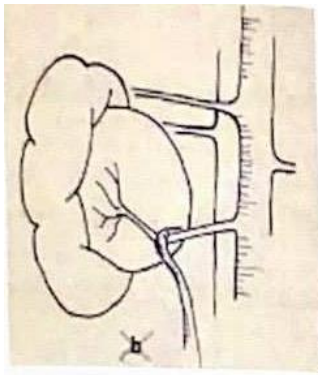

***Fig.4:** Stenosi da vaso polare anomalo*

Vaso polare anomalo (Fig.4): a livello del polo inferiore del rene un vaso polare può passare a cavaliere sull'uretere, angolarlo e determinarne un restringimento per via della compressione ab estrinseco. Questa forma è solitamente responsabile di

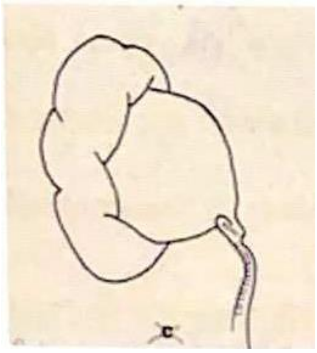

Fig.5: *Aderenze pielo-ureterali.*

un quadro di idronefrosi intermittente per cui diagnosticata più frequentemente nel bambino più grande o nell'adulto. Come hanno osservato Ostling et al, in caso di idronefrosi il rene ruota attorno al suo asse maggiore, così che l'ilo sarà diretto ventralmente. Succede quindi che i vasi che decorrono a tale livello saranno stirati ed eserciteranno una pressione sulla giunzione pieloureterale prossimale [20].

Aderenze pielo-ureterali (Fig.5): fanno parte delle *forme acquisite.* In questi casi l'ostruzione è determinata da esiti cicatriziali ed aderenze pieloureterali a causa delle quali si genera un inginocchiamento dell'uretere nella parte inferiore della pelvi.

Inserzione alta dell'uretere: l'uretere si inserisce nella parte superiore della pelvi con difficoltà al transito di urina.

1.3.4 Classificazione

È già stato sottolineato il fatto che nella stragrande maggioranza dei casi, la diagnosi di idronefrosi avvenga in epoca prenatale, grazie al largo impiego dell'ecografia. Chiaramente con lo sviluppo del feto, aumentano anche le dimensioni delle strutture dell'apparato urinario, motivo per cui è essenziale stabilire dei *cut-off* per interpretare correttamente la dilatazione. Esiste un *consensus* [21]*;* [22] per cui in epoca prenatale la classificazione dell'idronefrosi più utilizzata è quella che si basa sulla valutazione ultrasonografica del diametro anteroposteriore della pelvi (DAP) in asse trasversale. La sola valutazione del diametro è un indice indiretto di una potenziale anomalia del tratto urinario, ma non

permette di definire la causa che ha portato allo sviluppo di idronefrosi.

In epoca pre-natale, i valori considerati significativi per idronefrosi variano in base al periodo che si prende in considerazione: viene considerato normale a qualsiasi epoca gestazionale un diametro antero-posteriore (DAP) di 3 mm o meno [23]. Valori superiori a questo sono considerati patologici e in particolare [24]; [25]:

- Tra la 15^ e 20^ settimana di sviluppo, valori di DAP compresi tra 4 mm e 7 mm sono indicativi di idronefrosi di grado moderato; valori di DAP maggiori di 7 mm sono indicativi di idronefrosi di grado moderato.
- Tra la 20^ e la 30^ settimana di gestazione, valori di DAP compresi tra 5 mm e 8 mm identificano un'idronefrosi di grado lieve, tra 8 mm e 15 mm un'idronefrosi di grado moderato e > 15 mm identifica invece un grado severo
- Dopo la 30^ settimana di gestazione i valori aumentano ulteriormente, definendo un'idronefrosi di grado lieve per valori di DAP tra 7 mm e 9 mm, moderata per valori compresi tra 10 mm e 16 mm e severa per valori oltre i 16 mm.

Alcuni Autori [26]; [27] hanno dimostrato la presenza di una correlazione tra la gravità della dilatazione evidenziata in epoca pre-natale con la gravità del difetto in epoca post-natale: in particolare, se il DAP è superiore a 20 mm all'ecografia prenatale, il 94% dei bambini avrà un difetto significativo in epoca postnatale che potrebbe richiedere un trattamento chirurgico a lungo termine.

Nel caso in cui invece le misure riscontrate fossero comprese tra 10 mm e 15 mm, allora solo la metà dei bambini presenterà un difetto significativo in epoca post-natale.

Inoltre, si è visto che l'entità della dilatazione pelvica in epoca pre-natale correla con l'eziologia dell'idronefrosi [28]: nel caso di un'idronefrosi di grado lieve,

l'eziologia più probabile è un reflusso vescico-ureterale, mentre nel caso di un'idronefrosi di grado moderato o severo è più probabile che la causa sia ascrivibile all'ostruzione del giunto pielo-ureterale. Nel 1993, la *Society of Fetal Urology* ha introdotto una classificazione [29] basata sull'aspetto in epoca post-natale della pelvi, dei calici e del parenchima renale, distinguendo quattro gradi di gravità, come riportato *in figura 6,7* [30].

Esistono degli altri parametri ecografici che correlano con *l'outcome* post natale, tra questi abbiamo la ridotta differenziazione cortico-midollare del rene [31], aumento dell'ecogenicità [32], presenza di cisti renali [33]: tutti questi sono stati parametri sono stati correlati con una riduzione della funzionalità renale.

Society of Fetal Urology (SFU)

Grade 0 – normal kidney

1. Grade 1 – minimal pelvic dilation
2. Grade 2 – greater pelvic dilation without caliectasis
3. Grade 3 – caliectasis without cortical thinning
4. Grade 4 – hydronephrosis with cortical thinning.

Figura 6: classificazione della Society of Fetal Urology per l'idronefrosi prenatale

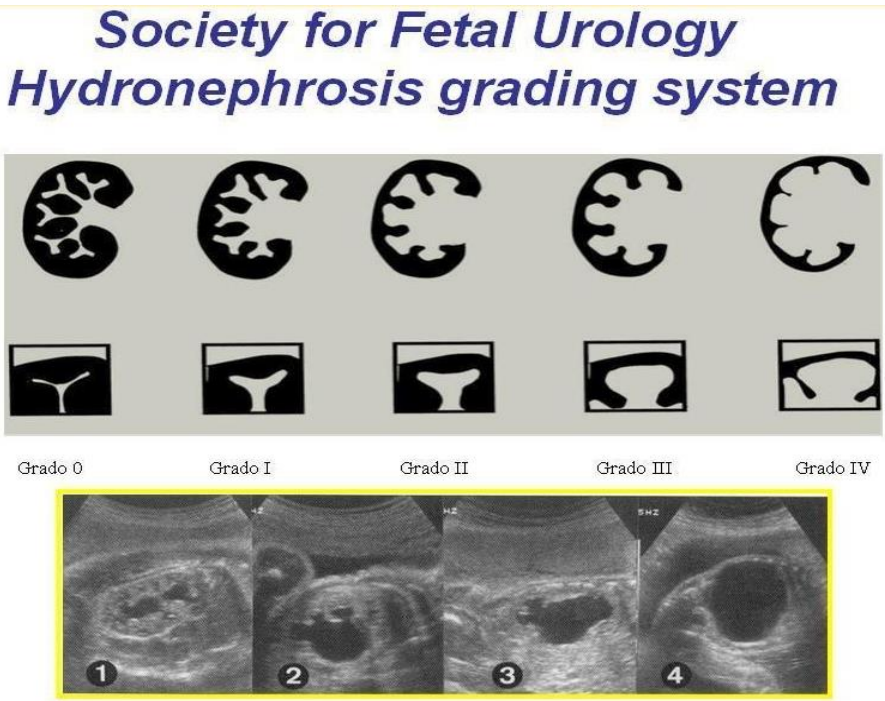

Fig.7

1.3.5 Manifestazioni cliniche

La maggior parte delle SGPU decorrono asintomatiche.

L'avvento della diagnosi ecografica prenatale consente di seguire pazienti affetti da SGPU dall'epoca prenatale a quella neonatale e precoce prevenendo la comparsa della sintomatologia clinica e l'instaurarsi di un danno renale acquisito.

Per i casi che sfuggono alla diagnosi prenatale la sintomatologia è variabile e spesso aspecifica.

Nel *neonato* e nel *lattante* le manifestazioni più frequenti sono:

- Infezioni delle vie urinarie (IVU): bambino lamentoso, inappetente, irritabile, iperpiressia.
- Massa addominale o lombare palpabile, in caso di idronefrosi gigante (DAP >50 mm).
- Sintomi di insufficienza renale eccezionali e rilevabili solo nelle forme bilaterali e nei casi di SGPU e monorene (riduzione del volume delle urine, ritenzione idrica ecc..).

Nel *bambino* più grande:

- Infezioni delle Vie Urinarie ricorrenti
- Dolore al fianco
- Ematuria su base infettiva o in seguito a formazione di sedimento urinario per stasi nella pelvi con associata anemia.
- Colica renale soprattutto nei quadri di idronefrosi intermittente
- Calcoli renali
- Sintomi gastrointestinali.

Nei casi più gravi di idronefrosi bilaterale o di rene unico il quadro può essere caratterizzato dai sintomi dell'insufficienza renale: sovraccarico idrico, acidosi da accumulo di sostanze tossiche, anemia da deficit di eritropoietina e complicanze scheletriche da carenza di vitamina D.

Le *complicanze* più frequenti della persistenza della SGPU sono:

- Calcolosi.
- Pielonefrite.
- Perdita di funzione renale.
- Ipertensione nefrovascolare.

CAPITOLO II

MANAGEMENT DELLA STENOSI DEL GIUNTO PIELO-URETERALE

2.1 Diagnosi prenatale

2.1.1 Ecografia

L'idronefrosi antenatale (IAN), definita come dilatazione della pelvi renale e/o dei calici, è l'anomalia più frequentemente rilevata dall'ecografia prenatale (US) e si verifica nello 0,5-1% di tutte le gravidanze [34]. La metà dei casi di idronefrosi prenatale si risolve spontaneamente entro la fine della gestazione o durante il primo anno di vita [35], per tale motivo è importante la diagnosi differenziale che include un'ampia varietà di patologie che vanno da anomalie lievi come idronefrosi transitoria o isolata a quelle più importanti come il reflusso vescico-ureterale congenito di alto grado (VUR) o l'ostruzione della giunzione ureteropelvica (UPJO). (**Tab 1**)

DIAGNOSI DIFFERENZIALE DELL'IDRONEFROSI ANTENATALE (IAN)
IAN transitoria (si risolve in epoca prenatale)
Idronefrosi isolate (non anomalie renali)
Ostruzione della giunzione ureteropelvica
Ostruzione uretero vescicale
Displasia multicistica renale
Doppio distretto renale (± ureterocele)
Valvole Posteriori dell'uretra
Reflusso vescico ureterale
Altre: uretere ectopico, megauretere, atresia dell'uretra, malformazioni del seno urogenitale, prune-belly syndrome, tumori

Tab1 Diagnosi differenziale dell'IAN

La valutazione ecografica viene eseguita di routine durante la gravidanza con una media di due scansioni per i pazienti a basso rischio e quattro per i pazienti ad alto rischio [36].

L'*ecografia prenatale* permette di visualizzare la vescica a partire dalla 14° settimana di età gestazionale (EGS), mentre i reni sono visualizzabili dalla 16° EGS, anche se la struttura interna del rene è chiaramente visibile solo intorno alla 20-24° EGS. Dalla 20° EGS l'urina prodotta dal feto rappresenta la principale fonte di produzione del liquido amniotico. Tuttavia, l'epoca considerata più sensibile nella valutazione del tratto urinario fetale corrisponde alla 28° EGS, in cui un'anomalia ostruttiva è evidenziabile con l'osservazione di una dilatazione della pelvi e dei calici renali [37]. Un diametro pelvico renale anteroposteriore (DAP) di 4 mm nel secondo e 7 mm durante il terzo trimestre sono le soglie più comunemente accettate per l'ecografia prenatale. All'inizio degli anni '90, la Society of Fetal Urology (SFU) ha riportato una classificazione che includeva IAN lieve, moderata e grave secondo DAP durante il secondo e il terzo trimestre (**Tab. 2**) [38].

Classificazione di IAN (mm)	Secondo trimestre DAP (mm)	Terzo trimestre DAP
Media	4–7	7–9
Moderata	7–10	9–15
Severa	> 10	>15

SFU, Society of Fetal Urology; IAN, idronefrosi antenatale; DAP, diametro anteroposteriore della pelvi.

Tab 2 *Sistema di classificazione della SFU*

Recentemente, Nyguen et al. ha suggerito un consenso multidisciplinare sulla classificazione della dilatazione del tratto urinario prenatale (UT) e sulla valutazione della dilatazione caliceale, dello spessore e dell'aspetto del parenchima renale, delle anomalie della vescica e dell'uretra oltre al DAP [39], [40].

Qualora sia presente una dilatazione, l'ecografia dovrebbe fornire indicazioni su lato e severità della dilatazione, ecogenicità dei reni, presenza di idronefrosi o idroureteronefrosi, volume vescicale e svuotamento vescicale, sesso del bambino, volume del liquido amniotico.

La dilatazione prenatale dell'UT può risolversi durante la gravidanza, rimanere stabile o può progredire. La probabilità di risoluzione è correlata alla gravità dell'DAP alla diagnosi iniziale. Di conseguenza, si raccomanda un follow-up ecografico durante il terzo trimestre in caso di idronefrosi moderata e grave. La progressiva dilatazione del tratto urinario osservata durante la gravidanza è solitamente associata a uropatie post-natali [41].

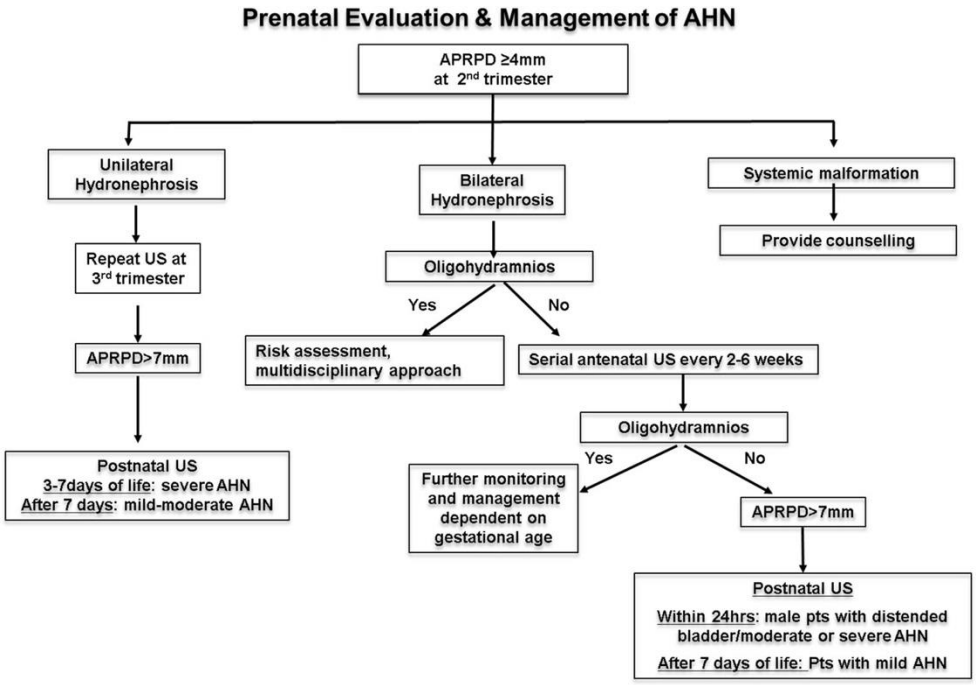

Fig.8 Valutazione prenatale dell'idronefrosi

Diversi studi hanno valutato l'esito sulla base dei risultati prenatali degli Stati Uniti. Coplen et al. [40] hanno riportato che quando la dilatazione pelvica renale di 15 mm viene utilizzata come soglia, discrimina correttamente l'ostruzione con sensibilità e specificità rispettivamente del 73% e dell'82%. Inoltre, alcuni autori

hanno rivelato che maggiore è il DAP, più è probabile che sia causato da uropatie ostruttive e minore sarà il tasso di risoluzione spontanea [41] [36].

Sebbene l'ecografia prenatale riveli frequentemente idronefrosi isolata, va tenuto presente che può essere associata ad anomalie dell'uretere, della vescica e del liquido amniotico. Pertanto, l'ecografia prenatale, specialmente a 16-20 settimane di gestazione, dovrebbe includere la valutazione dell'ostruzione del tratto urinario inferiore, della displasia renale e delle malformazioni strutturali extra-renali. Un approccio algoritmico per la valutazione e la gestione prenatale dell'IAN è mostrato in **Fig. 8**. Secondo questo approccio, se il paziente ha idronefrosi unilaterale senza malformazioni nel secondo trimestre, l'ecografia dovrebbe essere ripetuta al terzo trimestre; e se il DAP è superiore a 15 mm, l'ecografia postnatale deve essere eseguita a 3-7 giorni di vita. Se l'IAN è lieve (7-9 mm) o moderata (9-15 mm) al terzo trimestre, è meglio eseguire l'ecografia postnatale dopo 7 giorni di vita. Se il DAP è inferiore a 7 mm, è adeguata la valutazione postnatale di routine con ecografia a 3-6 mesi di età [42].

In caso di IAN bilaterale, bisogna valutare la presenza o meno di oligoidramnios. In assenza di oligoidramnios, si eseguono US seriate ogni 2-6 settimane. La 26° EGS rappresenta il cutt-off ottimale in caso di comparsa di oligoidramnios come predittore del rischio di mortalità perinatale. I feti con volume di liquido amniotico normale alla 26° EGS presentano un basso rischio di esito sfavorevole e sono stati quindi definiti come casi con ostruzione del tratto urinario inferiore (LUTO) lieve. Nei feti valutati prima della 26° EGS, il volume della vescica urinaria (VV) era il migliore ed unico predittore di mortalità perinatale. Un VV di 5,4 cm^3 e la comparsa di oligoidramnios a 20 settimane sono stati identificati come il cut-off per prevedere un esito avverso. I casi di ostruzione del tratto urinario inferiore con VV $\geq$ 5,4 cm^3 o volume di liquido amniotico anormale prima della 20° EGS sono stati definiti

come gravi e quelli con BV < 5,4 cm^3 e volume di liquido normale alla scansione di 20 EGS sono stati definiti come moderati. Il rischio di mortalità perinatale aumentava significativamente a seconda dello stadio di gravità, da lieve a moderato a grave, rispettivamente dal 9 al 26 al 55%. Allo stesso modo, il rischio di funzionalità renale gravemente compromessa è aumentato dall'11 al 31 al 44%, rispettivamente per LUTO lieve, moderata e grave [43].

2.2 Diagnostica strumentale post natale

La valutazione iniziale di un neonato con idronefrosi antenatale include un esame fisico per rilevare la presenza di una massa addominale (possibile ostruzione della giunzione pielo ureterale o rene multicistico displasico, MDCK), muscolatura della parete addominale carente con testicoli ritenuti (prune±belly syndrome) o vescica palpabile (possibile VUP).

2.2.1 Ecografia post natale

L'ecografia postnatale del rene, delle vie urinarie e della vescica è il primo strumento di valutazione standard per i bambini con idronefrosi prenatale. Si tratta di una procedura non invasiva che fornisce informazioni affidabili sulla struttura renale, le dimensioni, il parenchima (ecogenicità aumentata, presenza di cisti corticali), la dilatazione del sistema collettore e le anomalie del tratto urinario inferiore, il residuo post minzionale [44].

Generalmente viene effettuata un’ecografia dopo il secondo giorno di vita, tra il III e VII giorno, poiché prima la fisiologica disidratazione e la conseguente oliguria post-natale potrebbe mascherarla o sottostimarla. Nei casi più severi (dilatazione bilaterale, rene unico, oligoidramnios, dilatazione vescicale) è raccomandata un’ecografia post natale entro le prime 24-48 ore.

Sono stati proposti numerosi sistemi di classificazione per la classificazione ecografica post natale dell'idronefrosi. Nel 1978, Ellenbogen et al. [45] hanno

proposto un sistema di classificazione descrittivo che valuta la dilatazione pelvica-caliceale renale e lo spessore parenchimale, classificando l'idronefrosi come lieve, moderata o grave.

L'idronefrosi è lieve quando il DAP è 5-10 mm, moderata 10-15 mm, grave se > 15 mm.

GRADO	**PELVI**	**ANOMALIE PARENCHIMA RENALE**
0	INTATTA	NORMALE
I	LIEVE DILATAZIONE	NORMALE
II	MODERATA DILATAZIONE, MA COMPLESSA, CONFINATA AL RENE	NORMALE
III	PELVI DILATATA OLTRE IL SENO RENALE, CALICI UNIFORMEMENTE DIALTATI; IL PARENCHIMA RENALE APPARE DI SPESSORE NORMALE, NON ASSOTTIGLIATO.	NORMALE
IV	GRAVE DILATAZIONE: PELVI E CALICI DILATATI AL DI FUORI DEI MARGINI RENALI	ASSOTTIGLIATO

Tab 3 Classificazione post natale SFU

Altra classificazione è quella semiquantitativa dell'SFU (**Tab3**) per l'idronefrosi postnatale che si basa sui risultati ecografici del grado di dilatazione pelvica e caliceale e tiene conto dell'integrità del parenchima entro quattro gradi di gravità crescente [25]. Questi sono ancora i due sistemi di valutazione più comunemente usati per la valutazione postnatale dell'AHN. Negli ultimi anni, i gradi SFU 1 o 2 o DAP postnatale < 20 mm sono considerati a basso rischio, mentre i bambini con grado 3 SFU o idronefrosi bilaterale o DAP postnatale 20-30 mm sono indicati come rischio intermedio. I pazienti con grado 4 SFU o DAP postnatale > 30 mm sono classificati come ad alto rischio ed entrambi hanno predetto indipendentemente una minore probabilità di risoluzione [46]. Se vi è il sospetto di

ostruzione uretrale con idro-uretero-nefrosi bilaterale con vescica distesa a pareti ispessite in un neonato maschio, è necessaria l'ecografia postnatale immediata e il posizionamento di un catetere per la diagnosi e il trattamento postnatale precoce e urgente per eventuale VUP.

2.2.2 Scintigrafia renale: dinamica e test alla furosemide.

La scintigrafia renale dinamica con 99mTc MAG3 o 99mTc DTPA rappresenta il gold *standard* per la diagnosi funzionale ed eziologica dell'ostruzione del giunto pielo-ureterale. Permette infatti di valutare la funzione renale separata dei due reni, le curve attività-tempo (A-T) consentendo di diagnosticare idronefrosi "funzionali ed ostruttive" e, grazie alla fase minzionale ed allo studio delle curve, rende possibile una cistografia indiretta e quindi una valutazione di un possibile reflusso vescicoureterale.

La ***scintigrafia dinamica*** (**Fig.11**) o sequenziale valuta come l'urina dal rene raggiunge la vescica, viene correntemente impiegato il **99mTc-DTPA** (acido dietilene-triamino-pentacetico) o il **99mTc-MAG3** (mercaptoacetiltriglicina), quest'ultimo sarebbe il più indicato per uno studio ottimale del sistema collettore renale e del trasporto ureterale grazie alla maggior concentrazione che è in grado di

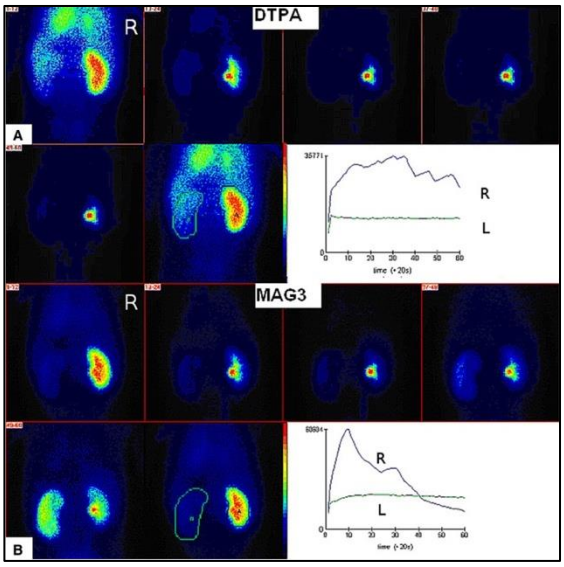

Fig.11. *Scintigrafia renale sequenziale con ^{99m}Tc-DTPA (studio della filtrazione glomerulare) che non evidenzia uptake del tracciante a carico del rene sinistro e mostra una curva nefrografica "piatta". La scintigrafia sequenziale eseguita iniettando ^{99m}Tc-MAG3 (tracciante filtrato dai glomeruli ed anche escreto dai tubuli renali) mostra captazione molto debole e tardiva a livello dello stesso organo, con una curva nefrografica quasi piatta e "ad accumulo", suggestiva per ostruzione ureterale.*

raggiungere nelle vie escretrici, inoltre è il mezzo di contrasto più utilizzato in età pediatrica [47].

Questo radioisotopo viene secreto dai tubuli renali, dando una misura del contributo di ciascun rene alla filtrazione glomerulare e della capacità di eliminare la molecola. Contemporaneamente alla somministrazione del radiofarmaco inizia l'acquisizione delle immagini sequenziali che vengono distinte in due fasi:

- **prima fase**: immagini rapide (3-5 secondi) per il primo minuto, per evidenziare dinamicamente il primo passaggio del radiofarmaco attraverso la regione esplorata;
- **seconda fase**: immagini più prolungate (in genere 10-20 secondi) fino al termine dell'indagine (30-35 minuti), per evidenziare dinamicamente captazione e escrezione renale del radiofarmaco.
  Al termine si possono acquisire immagini statiche tardive dopo minzione e ortostatismo o immagini in proiezione laterale per misurare la profondità renale.

La scintigrafia renale permette quindi di ottenere due dati oggettivi: T ½ cioè il tempo in minuti che ciascun rene impiega per eliminare la metà della massima dose di radioisotopo e la funzione renale differenziale (FRD) che indica il contributo di ciascun rene alla quota di filtrato glomerulare.

Un T ½ inferiore a 10-15 minuti è normale, tra 15-20 è dubbio e superiore a 20 minuti è indicativo della presenza di ostruzione; una FRD <40% o una riduzione di FRD >5% in studi seriati indica una disuguaglianza tra la funzionalità dei due reni per cui è pone indicazione all'intervento.

Test alla furosemide

Inoltre con la scintigrafia renale è possibile eseguire il ***test alla furosemide*** (dose raccomandata 1 mg/kg nei bambini fino ad un anno di età e 0,5 mg/kg in quelli da

1 a 16 anni, fino ad un massimo di 40 mg) [48]. Il test può essere eseguito secondo tre possibili metodiche:

Al termine di una scintigrafia renale sequenziale eseguita con tecnica abituale, qualora si riscontri un ritardo nel deflusso del radiofarmaco dalle vie escretrici renali si pone il paziente in ortostasi e lo si invita a mingere. Dopo la minzione viene acquisita un'immagine tardiva che è confrontata con quella pre minzionale. Se il ritardo di deflusso è confermato, si somministra il diuretico ev e si acquisiscono le immagini per i 20 minuti successivi.

20 minuti dopo l'inizio della scintigrafia sequenziale, viene somministrato il diuretico e si acquisiscono immagini per i 15-20 minuti successivi. Si può anche in questo caso invitare il paziente e mingere, in modo da ottenere un'immagine tardiva post minzionale da confrontare con l'ultima pre-minzionale.

Il diuretico è somministrato 15 minuti prima dell'inizio di una scintigrafia renale sequenziale. In questo modo il radiofarmaco è iniettato nel momento della massima azione del diuretico. Questa metodica è effettuata più raramente, in genere nei casi che rimangono dubbi dopo l'esecuzione dei due esami precedenti.

Il presupposto su cui si basa il test è che, in un sistema ostruito, il deflusso urinario permane compromesso anche se viene incrementata al massimo la "vis a tergo" con forte stimolo diuretico. Il diuretico provoca un'accelerazione del deflusso, con rapido svuotamento delle vie escretrici, quando la lenta eliminazione dell'urina è dovuta a semplice stasi.

La somministrazione di furosemide 20 minuti dopo l'inizio dell'esame è la metodica più frequentemente utilizzata. La curva radionefrografica può assumere uno dei seguenti andamenti tipici:

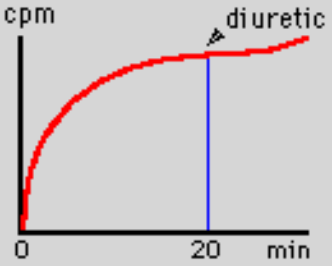

Fig.12: *Morfologia indicativa di ostruzione*

Morfologia indicativa di ostruzione

 La curva appare in progressiva salita. La somministrazione del diuretico non risulta in grado di indurre una discesa significativa o può provocare, addirittura, un ulteriore incremento della pendenza (effetto paradosso, **fig.12**).

 Quadri falsamente positivi possono essere causati da disidratazione, ridotta funzionalità renale, massiva dilatazione o mancato svuotamento della vescica prima dell'inizio dell'esame. Il numero dei falsi positivi cala nettamente con l'acquisizione di immagini tardive dopo ortostatismo e minzione.

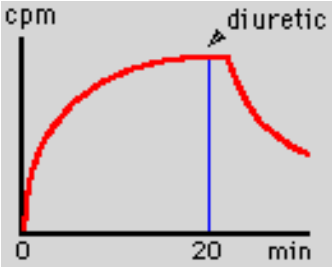

Fig.13: *Morfologia che esclude ostruzione*

Morfologia che esclude l'ostruzione

 La curva appare in progressiva salita fino alla somministrazione del diuretico che provoca una brusca discesa (**fig.13**). Tipicamente, la curva assume un andamento "concavo" verso l'alto e verso destra.

 Tale quadro indica che il semplice aumento del flusso provocato dal diuretico è sufficiente al superamento delle resistenze ed esclude, quindi, l'esistenza di una ostruzione clinicamente significativa.

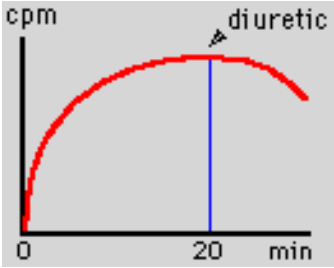

Fig.14: *Morfologia dubbia, non conclusiva*

Morfologia dubbia, non conclusiva.

 La curva appare in progressiva salita fino alla somministrazione del diuretico che provoca una discesa di modesta entità assumendo, generalmente, un andamento "convesso" verso l'alto e verso destra.

 Tale quadro potrebbe essere causato da una buona risposta al diuretico da parte di un sistema parzialmente ostruito o, al contrario, da una scarsa risposta al diuretico da parte di un sistema non ostruito. Può, infine, rappresentare la risposta alla furosemide da parte di un sistema molto dilatato e "compiacente" nel quale l'effetto diuretico è insufficiente per normalizzare il deflusso.

 In questi casi è utile l'acquisizione di immagini tardive dopo ortostatismo e minzione e/o ripetere la scintigrafia diuretica.

Fattori che possono influenzare il Test

Funzionalità renale

La risposta alla furosemide è meno prevedibile nelle prime 4-6 settimane di vita, a causa del non completo sviluppo renale, e diventa completa solo verso il sesto mese. Per questo l'esame non andrebbe condotto prima del primo mese di vita perché in questi casi un'indagine normale non esclude l'ostruzione ma un quadro di tipo ostruttivo potrebbe essere dovuto ad immaturità e richiedere ulteriori controlli. Successivamente può essere ripetuto dopo 3-6 mesi qualora l'ecografia mostri un peggioramento della dilatazione.

Idratazione

Un'insufficiente idratazione può ridurre la risposta alla furosemide, anche in presenza di funzionalità renale normale. E', quindi, essenziale provvedere sistematicamente ad una adeguata idratazione del paziente, specie nei casi in cui sia già stata documentata un'importante dilatazione delle vie escretrici, al fine di garantire una corretta eliminazione del radioisotopo.

Malattie renali

Alcuni disordini tubulari, come la necrosi tubulare acuta o la sindrome di Fanconi, rendono inefficace la furosemide.

Volume del sistema collettore

Dipende dal grado di idronefrosi ed è un fattore molto importante. Se il sistema è molto dilatato, l'aumento del flusso urinario determinato dal diuretico può essere insufficiente a produrre un normale lavaggio delle vie escretrici, anche in caso di semplice stasi senza ostruzione.

Compliance del sistema collettore

Spesso, in caso di idronefrosi, il volume del sistema dilatato è molto variabile e può dilatarsi ulteriormente in caso di aumento della pressione intrapelvica, come accade sotto l'effetto della furosemide. Ciò è più frequente in caso di bacinetto extrarenale. E', così, possibile che non vengano raggiunti i gradienti pressori necessari a superare resistenze anche modeste.

Effetto della vescica

Una vescica piena può rallentare il deflusso dell'urina a monte. Per evitare falsi positivi, è necessario iniziare l'indagine a vescica vuota e, nei casi dubbi, acquisire immagini tardive, dopo svuotamento vescicale. Più raramente, può essere necessario eseguire l'indagine con catetere endovescicale aperto.

Dilatazione dell'uretere

In caso di ostruzione situata nella regione medio-distale di un uretere dilatato, il deflusso del radiofarmaco dal rene e dalla pelvi può essere ancora normale, mentre si osserva un accumulo di urine radioattive nell'uretere a monte dell'ostruzione. In questi casi è necessario valutare l'andamento di una *curva attività-tempo* relativa ad un'*area di interesse* (ROI: sono utilizzate, durante l'elaborazione delle immagini digitali, per "isolare" determinate regioni che si intenda valutare separatamente dalle restanti componenti delle immagini stesse), tracciata sull'uretere. Le ROI disegnate nell'elaborazione delle scintigrafie renali sequenziali abitualmente circoscrivono l'aorta addominale, i reni o porzioni degli stessi (corticale, calici, bacinetti) gli ureteri e la vescica.

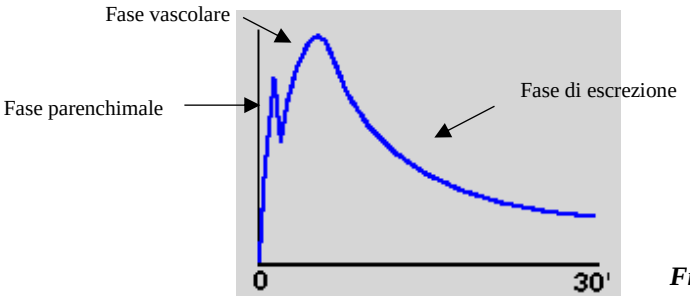

Fig.15: *curva renografica*

Curve radioattività/tempo

Rappresentano graficamente l'andamento della radioattività verificatosi, durante l'intervallo temporale prescelto, all'interno delle strutture che l'operatore ha identificato tracciando le opportune aree di interesse (ROI).

L'elaborazione standard di una scintigrafia renale sequenziale comprende la generazione delle curve attività/tempo relative ai reni, comunemente chiamate "**curve renografiche**". Esse mostrano:

- un **picco vascolare** iniziale dovuto al passaggio arterioso del bolo. Tale picco, a rapida ascesa e quindi stretto e aguzzo, è chiamato "di primo passaggio";
- un **secondo picco**, più largo e più lento, dovuto all'estrazione della radioattività circolante da parte del rene (**espressione della funzione glomerulare o tubulare a seconda del radiofarmaco impiegato**);
- una **discesa** che rispecchia il deflusso dell'urina radioattiva dai reni.

Poichè vengono acquisite immagini bidimensionali (generalmente in proiezione posteriore), le ROI renali "vedono" anche la radioattività distribuita nei tessuti posti dietro e davanti ai reni. Tale soprastima dei conteggi viene corretta assumendo che la radioattività sopra e sotto i reni sia simile a quella della regione immediatamente adiacente ad essi. Per questo si utilizzano ROI "di fondo", tracciate attorno ai reni, che forniscono i dati sull'andamento della radioattività nei tessuti molli adiacenti.
L'andamento della radioattività nell'area "di fondo" è di tipo vascolare: dopo un'iniziale ascesa, dovuta alla comparsa del radiofarmaco, la curva mostra una progressiva discesa conseguente alla graduale scomparsa della radioattività circolante e interstiziale.
Le curve renografiche vengono ricavate sottraendo le curve "di fondo" alle curve relative alle ROI renali [49].

2.2.3 Urorisonanza (URO-RM).

L'uro-RM fornisce una valutazione completa delle vie urinarie in un unico esame che non utilizza radiazioni ionizzanti, combinando un'elevata risoluzione spaziale,

un eccellente contrasto dei tessuti molli e una buona risoluzione temporale. Oltre alle immagini anatomiche ad alta risoluzione dell'intero tratto urinario, è possibile ottenere informazioni funzionali sulla concentrazione e l'escrezione dei singoli reni (**fig.16**). Attraverso la scansione dinamica dopo l'iniezione di un mezzo di contrasto, è possibile valutare sequenzialmente i cambiamenti di segnale relativi a perfusione, concentrazione ed escrezione del mezzo di contrasto sia nella corticale che dalla midollare. L'anatomia del tratto urinario viene valutata utilizzando immagini pesate in T2 e con contrasto. Le informazioni funzionali ottenute di routine includono il calcolo del tempo di transito renale (TTR), l'intensità del segnale rispetto alle curve di tempo, il calcolo della funzione renale differenziale (FRD) e la stima della velocità di filtrazione glomerulare renale individuale (GFR) utilizzando un grafico di Patlak [50].

L'enorme precisione dell'Uro-RM è fondamentale per consentire al chirurgo di prendere accurate decisioni, capendo se ci sia indicazione o meno a intervenire chirurgicamente e decidendo che tipo di tecnica chirurgica utilizzare, come in caso di vaso polare anomalo (**fig.17**). In caso affermativo il chirurgo potrà fare un bilancio pre-operatorio di alta qualità

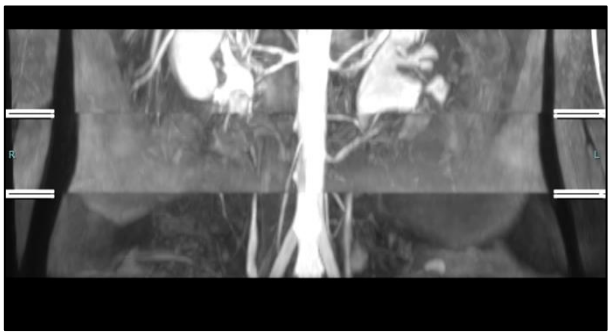

Fig.17. *Sindrome del giunto da vaso polare anomalo.*

Fig.16*. UroRM in fase escretoria con estrema dilatazione e ritardo di escrezione di mdc.*

Inoltre, essendo una tecnica che non sfrutta radiazioni ionizzanti, consente di eseguire lunghi follow-up nel tempo, privi di qualunque rischio.

Presenta un'unica limitazione nei pazienti piccoli rappresentata dalla necessità di sedazione al fine di ottenere l'immobilità durante lo svolgimento dell'esame, per riuscire ad avere immagini definite.

2.2.4 Cistouretrografia minzionale (CUM) e Cistosonografia

La cistouretrografia minzionale è il Gold Standard per la diagnosi di Reflusso Vescicoureterale (RVU) e per lo studio dell'anatomia e la funzionalità di vescica ed uretra. Nei pazienti con SGPU ha indicazioni estremamente limitate, precisamente nelle forme bilaterali, nei casi con infezioni ricorrenti e con sospetto di RVU sia su base clinica che scintigrafica. Occorre infatti ricordare come nei reflussi di alto grado (IV-V grado) possa associarsi un inginocchiamento del giunto pieloureterale simile a quanto rilevato nella sindrome del giunto isolata.

Nel sospetto di un'associazione SGPU e RVU di grado moderato, si potrà anche proporre una cistosonografia al fine di ridurre l'esposizione radiologica.

CAPITOLO III

Management chirurgico del paziente con SGPU.

3.1 Indicazione all'intervento chirurgico.

Come già specificato, l'avvento della ecografia prenatale ha consentito una diagnosi precoce della idronefrosi e, soprattutto, quando questo reperto viene riscontrato nei primi mesi, è consigliato eseguire un follow-up già in gravidanza per valutare eventuali sviluppi dell'anomalia: in generale il timing per l'esecuzione delle ecografie di controllo dipende da alcuni parametri come l'età gestazionale, la bilateralità, lo stato del liquido amniotico e il diametro anteroposteriore della pelvi. Nei casi di idronefrosi lieve, il timing è a discrezione del ginecologo [19].

Un numero significativo di casi di idronefrosi lieve si risolve spontaneamente [51]; nel caso in cui la dilatazione persistesse nel terzo trimestre e in epoca post natale è indicata l'esecuzione di ulteriori indagini e il proseguimento del follow-up.

In epoca post natale la prima ecografia viene eseguita a 1 settimana di vita e ripetuta a 6 settimane, dal momento che la prima può risultare un falso negativo [34]. Per i pazienti con un alto rischio di IVU, è consigliabile iniziare una terapia antibiotica a dosaggio profilattico fino al momento dell'esecuzione delle indagini radiologiche e alla decisione del management.

La tipologia di indagini da eseguire [19] verrà decisa in base al grado di severità della dilatazione secondo il sistema SFU:

- Idronefrosi lieve-moderata (SFU I o II): solo follow-up ecografico.
- Idronefrosi moderata (SFU III): scintigrafia renale che definisce la necessità

di ulteriori indagini. Ad esempio, nel caso di una scintigrafia nei limiti di normalità, è indicato proseguire con il solo follow-up ecografico; in caso contrario è utile eseguire una urorisonanza magnetica.

- Idronefrosi severa (SFU IV): esecuzione sin da subito di studi funzionali, dato che questi pazienti sono spesso indirizzati alla chirurgia.

Non esiste un vero e proprio c*onsensus* su quale sia il management migliore del bambino con ostruzione del giunto pielo-ureterale; le linee guida definiscono però le condizioni in cui è obbligatorio considerare e ricorrere alla chirurgia [52]:

- Funzione renale differenziale <40%.
- Diminuzione della funzionalità renale del 10% rispetto a studi precedenti
- Ridotta funzione di drenaggio alla scintigrafia renale dopo somministrazione di furosemide
- Progressivo aumento del diametro anteroposteriore della pelvi rispetto al follow-up ecografico.
- Presenza di sintomi: infezioni ripetute e pielonefriti, calcolosi sintomaticha, dolore.
- SFU di grado III e IV [29].

3.2 Controindicazioni [53]

Non è indicato intervenire qualora la funzionalità renale, valutata alla scintigrafia renale con MAG3 dia inferiore al 10%.

Non esiste alcuna controindicazione specifica all'utilizzo della tecnica mini-invasiva sebbene un precedente intervento in chirurgia addominale potrebbe complicare il posizionamento dei trocar e la dissecazione del retroperitoneo.

3.3 Trattamento e tecnica chirurgica

L'eterogeneità dell'eziologia della SGPU ha portato negli anni ad un'evoluzione [54] delle tecniche chirurgiche di riparazione del difetto.

La prima tecnica sviluppata risale al 1939, si trattava della plastica Y-V secondo Foley; nel 1943 fu introdotto un altro approccio noto come *David intubated ureterotomy*.

Queste tecniche sono state ben presto accantonate per lasciare spazio alla tecnica considerata il *gold standard* [55] per il trattamento dell'ostruzione del giunto pielo-ureterale: la pieloplastica secondo Anderson-Hynes. Introdotta ed eseguita per la prima volta in open nel 1949 e successivamente impiegata con approcci mininvasivi: la prima pieloplastica laparoscopica eseguita con successo risale al 1993 [55], e, a partire dagli anni 2000, con l'avvento della robotica, la tecnica di Anderson-Hynes è stata eseguita anche tramite l'ausilio del Robot Da Vinci.

Oggi, l'approccio preferenziale per l'esecuzione della pieloplastica è quello mininvasivo, nonostante il tasso di successo della procedura in open, vada dal 90% al 100% dei casi [56], la morbilità peri operatoria e il dolore post-operatorio sono problemi tipicamente associati a questo approccio favorendo per cui quello mininvasivo. Numerosi studi hanno messo a confronto la tecnica open e quella laparoscopica, dimostrando una riduzione dei tempi di ospedalizzazione, della morbilità peri operatoria e della necessità di analgesici, a fronte di un uguale tasso di successo della procedura. [56]; [57]; [58]; [59].

3.3.1 Tecniche chirurgiche:

- PIELOPLASTICA SEC. ANDERSON HYNES

La tecnica chirurgica più utilizzata per il trattamento dell'ostruzione del giunto pielo-ureterale è la pieloplastica sec. Anderson Hynes (**fig.18**), detta anche *dismembered pyeloplasty*.

Questa tecnica prevede l'escissione del tratto patologico del giunto unitamente ad una porzione di pelvi esuberante. L'uretere al di sotto del giunto viene spatulato "a becco di flauto" al fine di permettere la realizzazione di un'ampia anastomosi pielo-ureterale [19].

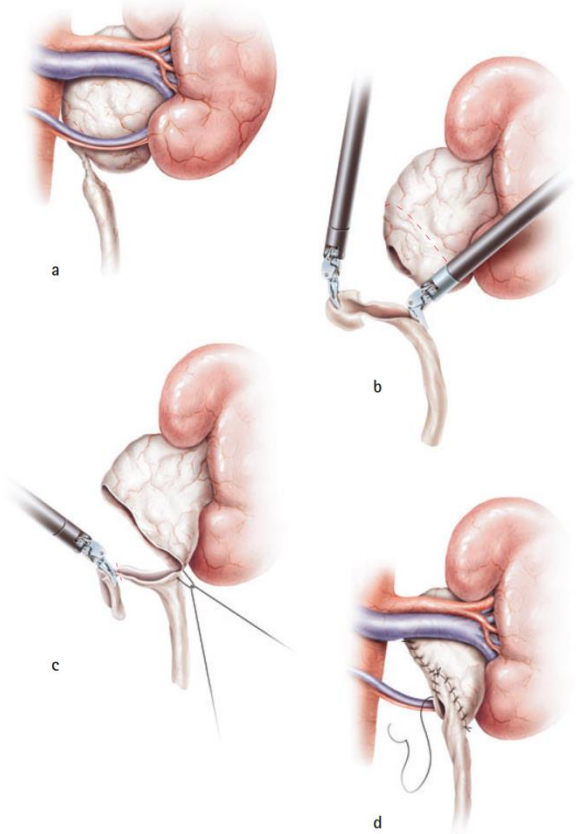

Figura18: *Pieloplastica sec. Anderson-Hynes*

- **VASCULAR HITCH ASSOCIATA ALLA PIELOPLASTICA DISMEMBERED E CON TECNICA DI HELLSTROM/CHAPMAN**

Fig.19 *Vascular Hitch.*

In caso di ostruzione estrinseca da vaso polare anteriore, si può eseguire una *vascular hitch* ovvero uno scrociamento dei vasi posteriormente alla pelvi dilatata eseguendo poi la pieloplastica dismembered al davanti di essi (**fig.19**).

La *tecnica di Hellstrom/Chapman* [60] è alternativa alla pieloplastica *dismembered* ***(fig.20)*** consiste nel mobilizzare il o i vasi polari in una posizione più craniale,

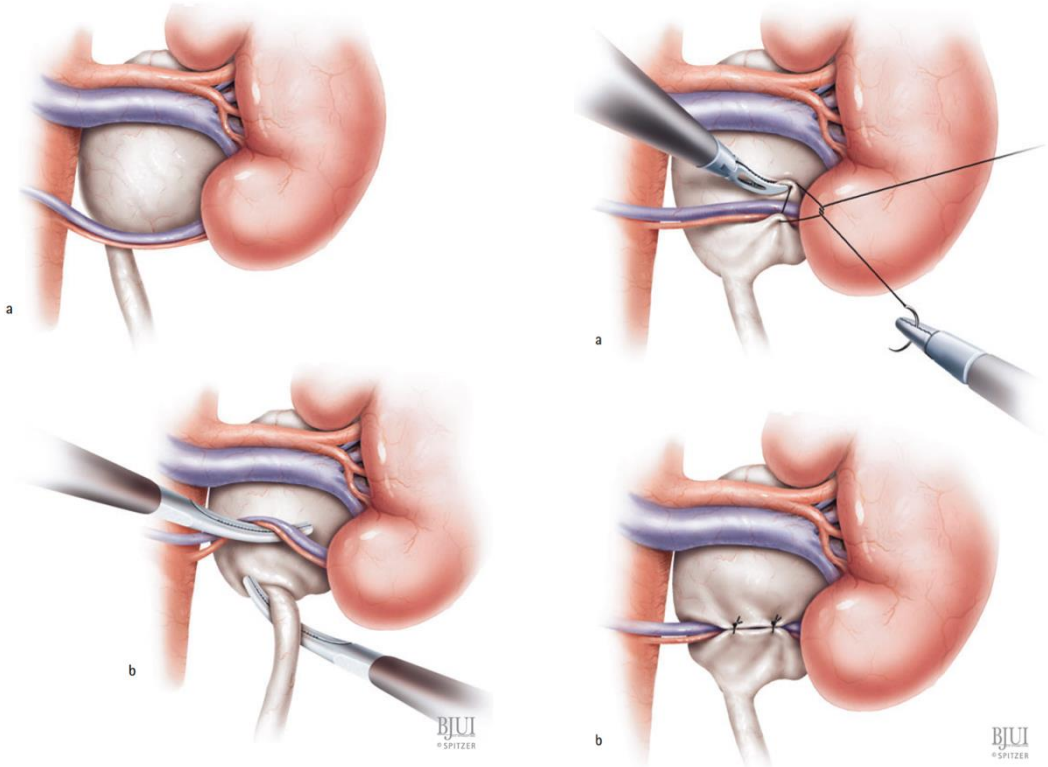

Figura 20*: Hellstrom/Chapman*

eliminando dunque l'ostruzione estrinseca. La parete anteriore della pelvi viene quindi suturata in modo che avvolga il vaso polare, mantenendolo in posizione craniale e impedendo che l'ostruzione possa riprodursi.

L'ostruzione estrinseca si manifesta con dolori addominali ricorrenti e idronefrosi intermittente; l'età media dei bambini affetti da questa patologia è più alta rispetto ai bambini affetti da stenosi del giunto da ostruzione intrinseca.

Questa tecnica chirurgica consente di minimizzare il rischio di *leak* urinario, oltre che risultare meno invasiva e laboriosa rispetto la tecnica di Anderson-Hynes. Inoltre, non è necessario utilizzare uno *stent* per favorire il drenaggio urinario. Tuttavia, la selezione dei candidati a questa tecnica deve essere molto accurata, in quanto esistono dei casi di coesistenza di ostruzione estrinseca ed intrinseca, che devono essere trattati con tecnica *dismembered* [61].

- **PIELOPLASTICA Y-V SEC. FOLEY**

Oltre alla pieloplastica *dismembered*, altre tecniche possono essere utilizzate. In particolare, la pieloplastica Y-V secondo Foley (**fig.21**) trova applicazione in particolari situazione, quali la presenza di un tratto stenotico molto lungo, la presenza di pelvi intraparenchimale o l'inserzione alta dell'uretere.

La tecnica chirurgica prevede la realizzazione di un'incisione ad Y, con una successiva mobilizzazione del flap di pelvi che viene avanzato e suturato a V, al fine di realizzare un'ampia anastomosi senza tensione [56], uno studio che ha confrontato in modo prospettico i tassi di successo nella plastica di Anderson-Hynes rispetto a quella con tecnica Y-V, la prima tecnica ha mostrato un tasso di successo più elevato rispetto alla pieloplastica Y-V, ma la differenza non era statisticamente significativa [62].

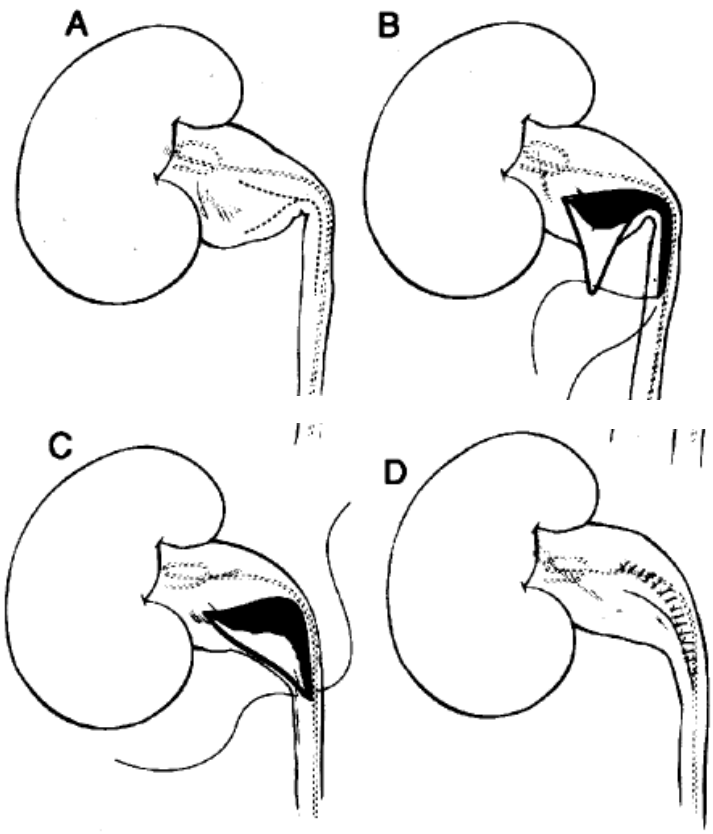

Figura 21: *Pieloplastica "Y-V"*

- **PIELOPLASTICA SEC. MIKULITZ (fig.22)**

La tecnica di correzione chirurgica della stenosi del giunto pielo-ureterale prevede l'incisione longitudinale del giunto e una successiva sutura trasversale a punti staccati, al fine di garantire un ampio passaggio. Questa tecnica può essere utilizzata se è presente un breve tratto stenotico.

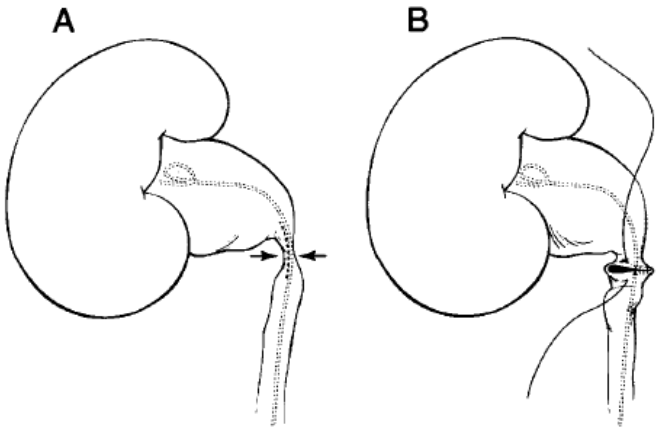

Fig.22: *Pieloplastica sec. Mikulitz*

APPROCCIO CHIRURGICO

L'approccio chirurgico alla correzione dell'ostruzione del giunto pielo-ureterale è notevolmente mutato negli ultimi decenni. Tradizionalmente, l'approccio open, a cielo aperto, prevedeva l'accesso al retroperitoneo mediante una incisione sottocostale o lombare posteriore e successiva divaricazione dei muscoli della parete addominale. Questa tecnica nel bambino "grande" è stata ormai quasi del tutto abbandonata, a favore di tecniche mininvasive. Nonostante ciò, in diversi centri, l'approccio *open* è ancora utilizzato come prima scelta in caso di intervento in pazienti con età inferiore all'anno di vita.

Un approccio a metà tra la tecnica open e la tecnica miniinvasiva retroperitoneoscopica è la cosidetta OTAP: *One Trocar Assisted Pyeloplasty* **(fig.23).** Questa tecnica prevede l'accesso al retroperitoneo e quindi alla loggia renale mediante un *port* da 10mm in cui viene introdotto un'ottica operativa. L'intervento prevede dunque l'identificazione del giunto pielo-ureterale e la sua esteriorizzazione. Viene dunque realizzata una pieloplastica sec. Anderson-Hynes a cielo aperto.

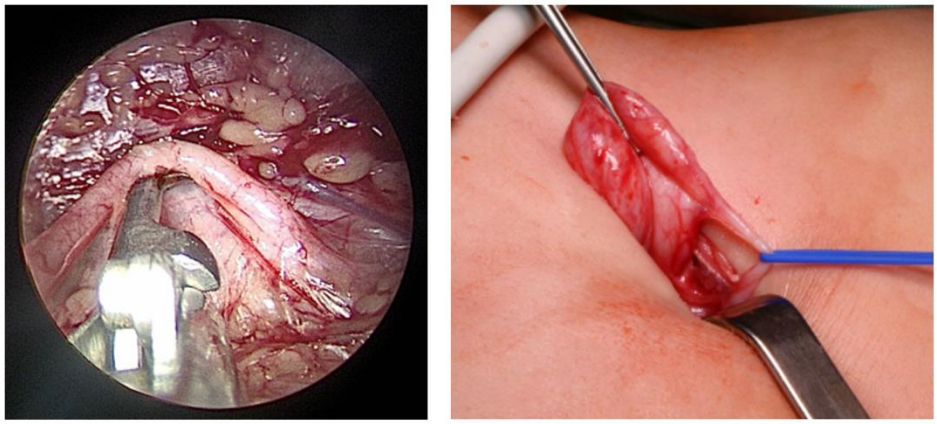

Figura 23: *Pieloplastica OTAP "One-Trocar Assisted Pieloplasty"*

Le tecniche mininvasive rappresentano oggigiorno il *gold standard* in numerose istituzioni e, come accennato in precedenza, hanno preso il posto della tradizionale chirurgia *open*.

L'approccio al giunto può essere realizzato per via laparoscopica transperitoneale o retroperitoneoscopica.

L'approccio laparoscopico prevede il posizionamento del paziente in decubito laterale (**fig.24**), e il successivo posizionamento di un *port* da 5 o 10 mm per l'ottica a livello ombelicale e di due o tre *port* da 3 o 5 mm per gli strumenti laparoscopici. Questi ultimi sono posizionati in modo da ottenere una corretta triangolazione degli strumenti laparoscopici. L'accesso al giunto pielo-ureterale può essere effettuato dopo parziale mobilizzazione del colon o mediante approccio transmesocolico.

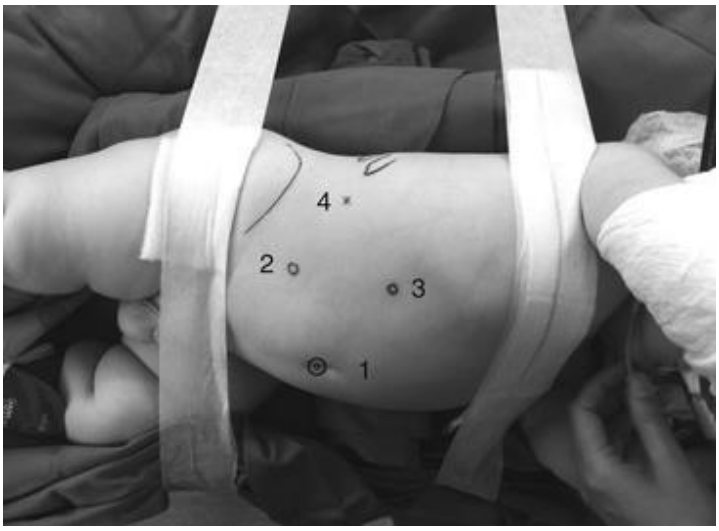

Figura 24: *Posizionamento del paziente e dei port per l'approccio laparoscopico per l'intervento di pieloplastica.*

L'approccio retroperitoneoscopico (**fig.25**) prevede l'accesso alla loggia renale senza sezionare il peritoneo. Il paziente è posizionato in decubito laterale; il *port* per l'ottica è posizionato all'apice della dodicesima costa sulla linea ascellare media

mentre i *port* per gli strumenti laparoscopici sono posizionati rispettivamente all'angolo spino-costale e subito al di sopra della cresta iliaca.

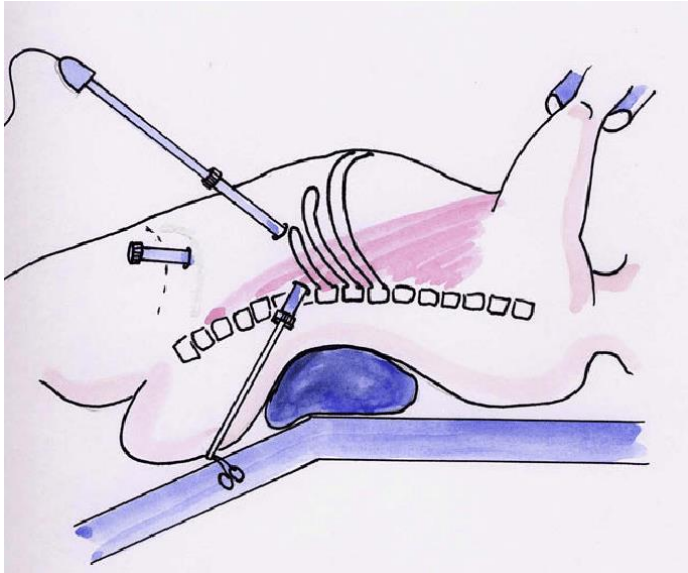

Figura 25: *Posizionamento del paziente e dei port per l'approccio retroperitoneoscopico per l'intervento di pieloplastica.*

I due differenti approcci mininvasivi presentano naturalmente vantaggi e svantaggi specifici. L'approccio laparoscopico transperitoneale consente di lavorare in un ampio spazio, oltre che rappresentare una tecnica chirurgica comune ad altre patologie. Tuttavia, espone al potenziale rischio di lesionare gli organi intra-addominali. Per contro, l'approccio retroperitonoscopico consente l'accesso diretto al tratto urinario, riduce il rischio di lesione ad organi adiacenti e, in caso di *leakage* urinario, vi è un contenimento "naturale" dello spandimento. D'altro canto, è una tecnica chirurgica complessa che richiede un elevato *expertise* e una lunga *learning curve*.

Negli ultimi anni, l'utilizzo della chirurgia robot-assistita (**fig.26**) ha trovato sempre maggiore applicazione. La pieloplastica risulta uno degli interventi oramai più comunemente eseguiti mediante l'utilizzo del *Da Vinci Surgical System®*. I

vantaggi del robot consistono in una maggiore precisione e in una più ampia possibilità di movimento, nell'eliminazione del tremore, e nella visione tri-dimensionale associata a controllo da parte dell'operatore della telecamera. Gli svantaggi del robot, tuttavia, sono legati all'elevato costo e alla difficile applicazione, data le dimensioni degli strumenti e dei bracci robotici, in bambini molto piccoli. [19], [57], [58].

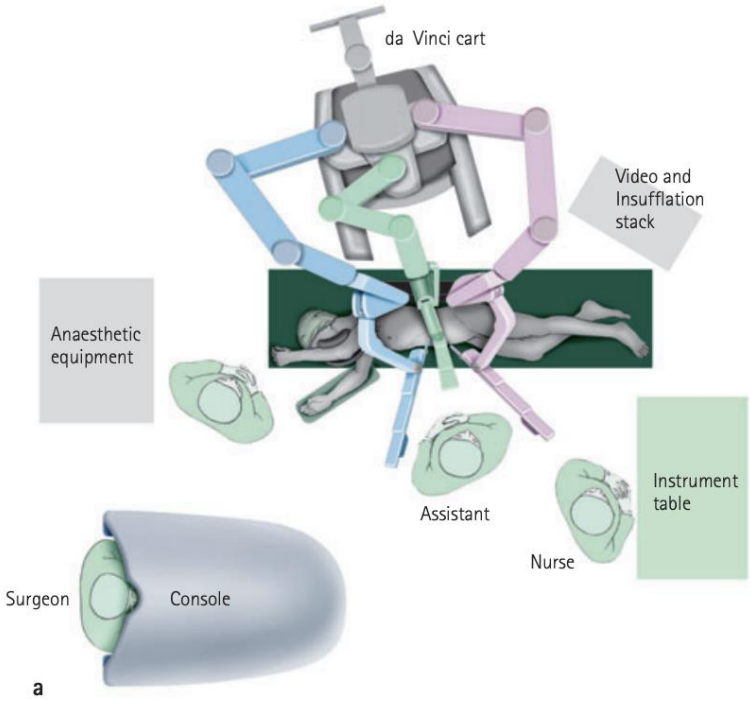

***Figura 26**: Setting operatorio per l'intervento di pieloplastica robot-assistita*

CAPITOLO IV

DA VINCI SURGICAL SYSTEM [63]; [64]; [65]; [66]; [67]

Intuitive Surgical Inc. la società americana che, sviluppa, produce e commercializza prodotti robottizzati progettati per migliorare i risultati clinici dei pazienti attraverso interventi chirurgici minimamente invasivi, è stata fondata nel 1995. Il da Vinci Robotic Surgical System è stato immesso sul mercato nel 1999. La sua tecnologia include visione tridimensionale, strumentazione EndoWrist®, risoluzione Intuitive, ergonomia e precisione chirurgica superiore, permettendo di superare le difficoltà riscontrate con la laparoscopia. Il primo grande upgrade del sistema è avvenuto nel 2003 con l'introduzione di un quarto braccio robotico. L'ultimo modello da Vinci Si risale al 2009 ed è costituito da due console.

La chirurgia mininvasiva, laparoscopica o robotica è ampiamente utilizzata nelle procedure urologiche su prostata, rene e vescica, garantendo un minor rischio di sanguinamento, una riduzione della degenza ospedaliera, un precoce recupero del paziente ed un minore utilizzo di analgesici con migliore risultato cosmetico.

La pieloplastica rappresenta un intervento ricostruttivo, fortemente dipendente dall'accuratezza con cui vengono effettuate le suture, il che si sposa bene con l'aumentata abilità di sutura offerta dal sistema robotico.

Il primo utilizzo nell'uomo del da Vinci Surgical System avviene nel 1997 e nel 1998 è commercializzata la prima versione del sistema. Nel 2000 il robot chirurgico Da Vinci ottiene l'autorizzazione FDA per il suo utilizzo in chirurgia laparoscopica; attualmente la versione più utilizzata è la Si. Nato per rispondere all'esigenza di intervenire chirurgicamente in contesti in cui è necessario un approccio mini-invasivo o per operare in stretti spazi, il sistema robotico Da Vinci ha aperto nuovi orizzonti alla chirurgia, superando le limitazioni tecniche dimostrate dalla chirurgia

laparoscopica e toracoscopia, come per esempio la visione piatta bidimensionale sullo schermo, i movimenti paradossi degli strumenti azionati manualmente attraverso i trocar, le posizioni innaturali del chirurgo, la dissociazione fra il controllo degli strumenti e quello della visione (la camera è azionata da un assistente), l'impossibilità di effettuare microsuture di alta precisione [68].

Il sistema chirurgico è costituito da una console di comando, tramite la quale il chirurgo può comandare i bracci robotici, e da un carrello paziente, nel quale sono innestati tre bracci porta strumenti ed una porta ottica. Vi è un ulteriore carrello la cui funzione è quella di permettere la visione 3D HD del campo operatorio anche ad eventuali altri chirurghi. Il sistema Da Vinci dispone inoltre di numerosi strumenti Endowrist® che comprendono una gamma completa di strumenti a supporto del chirurgo e delle procedure disponibili. Tali strumenti sono progettati per consentire 7 gradi di movimento che simulano, ampliandoli, quelli della spalla, del polso e della mano.

Il sistema chirurgico Da Vinci è quello attualmente più utilizzato al mondo con le sue 523.000 operazioni chirurgiche effettuate durante l'anno 2013.

4.1 IL ROBOT CHIRURGICO DA VINCI SI®

Il robot chirurgico Da Vinci Si è un dispositivo proposto sul mercato dell'Intuitive Surgical Inc. nell'aprile del 2009 e rappresenta una nuova migliorata versione del suo predecessore il Da Vinci S.

Permette l'esecuzione di efficaci gesti di microchirurgia in quanto consente una visione tridimensionale ingrandita, una posizione comoda ed ergonomica per il chirurgo che si trova nelle condizioni di eseguire un gesto fermo e preciso attraverso un demoltiplicatore del movimento. Al momento però il Da Vinci Si non consente di tagliare l'osso e di assicurare un coerente dosaggio della forza.

Fig.27: *componenti del sistema Da Vinci Si*

4.2 DESCRIZIONE SINTETICA DEL SISTEMA E DEI SUOI COMPONENTI

Il *sistema chirurgico Da Vinci Si®* (**fig.27**) è principalmente costituito dai seguenti componenti:

- Una *doppia console chirurgo* che integra un sistema di visone 3D, la pedaliera in uso monopolare e i due manipolatori detti master ad uso del chirurgo. Rispetto al modello precedente che disponeva di una sola console chirurgo, questo robot ne possiede una seconda consentendo così la formazione e la collaborazione tra chirurghi.
- Un *carrello paziente* motorizzato provvisto di un braccio porta ottica e di tre bracci portastrumenti fissati su una colonna centrale che eseguono i comandi del chirurgo. Il sistema consente di muovere gli strumenti utilizzando gli accessi praticati chirurgicamente senza appoggiarsi sul paziente e minimizzando quindi i danni ai tessuti.
- Un *carrello di visione* dotato di sistemi di visualizzazione (InSite®Vision) con endoscopi 3D ad alta risoluzione (HD a partire dal modello Da Vinci S) e processori di immagine che forniscono una reale immagine

tridimensionale del campo operatorio; le immagini sono potenziate e ottimizzate con l'utilizzo di sincronizzatori e di filtri, di sistemi di illuminazione ad alta intensità e operando sul sistema di controllo della videocamera,

- *Strumentazione Endowrist®* che comprende una gamma completa di strumenti a supporto del chirurgo e delle procedure disponibili. Tali strumenti sono progettati per consentire 7 gradi di movimento che simulano, ampliandoli, quelli della spalla, del polso e della mano. Ogni strumento ha una destinazione d'uso definita per consentire clampaggi, suture e manipolazione dei tessuti.

Il sistema consente di articolare in modo continuo tutti i movimenti della mano e del polso umano all'interno del corpo del paziente e mette a disposizione del chirurgo una visione stereoscopica ottenuta grazie all'utilizzo di un video endoscopio a due canali ottici e doppia telecamera a 3CCD ad alta risoluzione, facente parte del sistema InSite® Vision sviluppato dalla Computer Motion. Questo sistema di ingrandimento, in tempo reale e ad alta risoluzione, permette al chirurgo di disporre di una qualità notevolmente superiore di immagine rispetto alla chirurgia tradizionale. Una novità introdotta nel modello Si, rispetto ai suoi predecessori, è il miglioramento della console di comando sia sotto un profilo funzionale che sotto quello dell'ergonomia. Infatti è stato integrato un touchpad di controllo che permette al chirurgo un governo completo delle impostazioni audio, video e di sistema. Inoltre, il sistema memorizza le impostazioni ergonomiche relativo ad ogni chirurgo utilizzatore, il quale le può richiamare dalla console di comando ed avere così il massimo comfort in ogni operazione.

Il Da Vinci Si dispone infine del sistema TitlePro™ che permette di visualizzare sia sullo schermo del chirurgo, che su quello dell'equipe in sala altre sorgenti video

aggiuntive (es: ECG o ecografia) in contemporanea all'immagine 3D del campo operatorio.

4.3 PRINCIPI DI FUNZIONAMENTO

Il chirurgo, seduto alla console, opera usando due master posizionati direttamente sotto un visualizzatore del campo operatorio 3D ingrandito. Le punte degli strumenti visualizzate sul display sono allineate con i master per assicurare allo strumento movimenti naturali e prevedibili, in tal modo il chirurgo mantiene l'orientamento testa/occhi e la sensibilità naturale della chirurgia a cielo aperto.

Il sistema Da Vinci Si pone i movimenti dello strumento sotto il controllo diretto, in tempo reale, attraverso una struttura cinematica (o movimento articolato) che permette al chirurgo di usare alla console tecniche di chirurgia a cielo aperto. Queste ultime vengono convertite all'istante in movimenti di chirurgia minimamente invasiva (MIS) sul sito chirurgico e ciò consente ai chirurghi di accedervi attraverso piccole incisioni senza rinunciare alla destrezza, alla precisione ed ai movimenti istintivi della chirurgia a cielo aperto. Il sistema fornisce più di un migliaio di immagini al secondo ed il processore filtra ogni singola immagine eliminando il rumore di fondo. Consente inoltre lo scaling del moto degli strumenti e il filtraggio dei tremolii delle mani del chirurgo, eliminandoli.

Funzionamento del carrello paziente. Per posizionare i bracci strumento ed il braccio telecamera sono presenti degli appositi pulsanti di innesto sulla sommità di ogni componente che, tenuti premuti, consentono di spostare a piacimento i bracci. I bracci strumento che sorreggono gli strumenti EndoWrist durante l'intervento chirurgico, hanno indicatori LED posti sulla sommità dei rispettivi assi di inserimento in modo da fornire indicazioni (in base al colore) sullo stato di ogni braccio. Gli strumenti vengono posizionati nel campo chirurgico tramite l'innesto

nell'apposito asse di inserimento telescopico. Quest'ultimo porta lo strumento al sito chirurgico e il punto di connessione tra il braccio e lo strumento, è rappresentato dall'adattatore sterile.

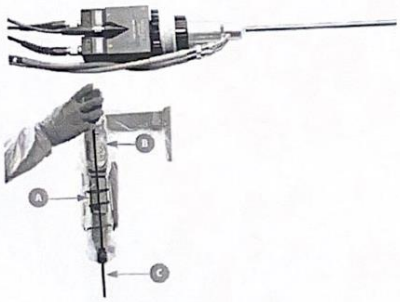

Asse di inserimento (B), adattatore sterile (A) e cannula terminale (C).

Quindi rispetto alla pieloplastica laparoscopica tradizionale, la pieloplastica robotica presenta dei vantaggi tecnici:

- Migliore campo visivo con visione 3D.
- Maggiore libertà di movimento grazie agli strumenti multiarticolati con sette gradi di libertà.
- Maggiore facilità nell'eseguire le suture riducendo significativamente la curva di apprendimento rispetto alla laparoscopia convenzionale.
- Aumento dell'ergonomia che migliora le condizioni psicofisiche del chirurgo durante l'intervento, migliorando il rendimento.

Il robot è capace di generare movimenti molto delicati e precisi, anche grazie alla riduzione del tremore, ideali per la chirurgia urologica nei piccoli pazienti pediatrici, in cui sono richieste manovre delicate.

I costi dell'apparecchiatura e di manutenzione risultano invece notevolmente aumentati rispetto alla pieloplastica laparoscopica.

4.4 TECNICA CHIRURGICA DELLA PIELOPLASTICA LAPAROSCOPICA ROBOT ASSISTITA [64]

La tecnica chirurgica di riferimento utilizzata durante la pieloplastica laparoscopica robot assistita (RALP) è quella descritta in chirurgia open da Anderson e Hynes nel 1949, che ha il vantaggio di essere riproducibile indipendentemente dall'eziologia della SGPU.

4.4.1 VIA D'ACCESSO

La via d'accesso di riferimento della RALP è quella transperitoneale. La procedura può essere eseguita anche per via retroperitoneale, ma lo spazio di lavoro ristretto aumenta la difficoltà tecnica e complica la ricerca di un possibile vaso polare inferiore. Infatti, lo spazio retroperitoneale è poco estensibile nonostante l'insufflazione di gas e limita i movimenti degli strumenti e la visibilità delle diverse strutture anatomiche. Tuttavia, l'approccio retroperitoneale potrebbe essere interessante nei pazienti con un precedente intervento di chirurgia addominale, al fine di evitare i problemi di dissecazione legati alle aderenze.

Il paziente è posizionato in decubito laterale o semilaterale sinistro o destro a 45°, a seconda del lato da operare che è quello rivolto verso l'alto. La parete addominale deve essere al limite del bordo del tavolo in modo da non impedire il movimento degli strumenti e il paziente viene mantenuto in posizione da strisce adesive o dal lettino memoryfoam per evitare che cada durante la mobilizzazione (**fig.27**).

Vengono posizionati un sondino nasogastrico ed un catetere vescicale. Dopo aver disinfettato l'addome e sistemato i teli vengono posizionati i trocar (**fig.28**), la cui dimensione è decisa in base al peso e all'età del paziente. Un trocar da 8,5 o 10 mm per l'ottica a 30° a livello ombelicale; quelli operativi da 8 o da 5 mm vengono posizionati in triangolazione con quello dell'ottica a livello della linea clavicolare media, rispettivamente in epigastrio e nella fossa iliaca ipsilaterale, ad una distanza

di almeno 6-8 cm l'uno dall'altro per evitare la collisione dei bracci robotici. L'ultimo trocar accessorio da 3 mm viene posizionato al fianco destro o sinistro per l'aspirazione, l'introduzione dei fili di sutura o dello stent doppio J.

Eccezionalmente, un quinto trocar sottoxifoideo di 5 mm può essere necessario specie durante la pieloplastica destra per retrarre il fegato con il retrattore epatico.

Infine il robot viene posizionato alle spalle del paziente e viene effettuata la distribuzione dei tre bracci sopra di lui iniziando con il braccio ottico e i due bracci operatori.

L'aiuto, posizionato di fronte al paziente, può introdurre nella cavità addominale e sotto controllo visivo le forbici monopolari e la pinza bipolare dopo averle fissate rispettivamente sui bracci destro e sinistro. Viene poi indotto lo pneumoperitoneo fino ad una pressione di 5-10 mmHg con una velocità di insufflazione di 1,5 mmHg/min. Si preferisce un approccio transperitoneale perché permette un miglior accesso alla pelvi renale soprattutto in caso di vaso anomalo.

Fig.27 Posizione paziente in semilaterale a 45°

Fig.28 *Posizione trocars*

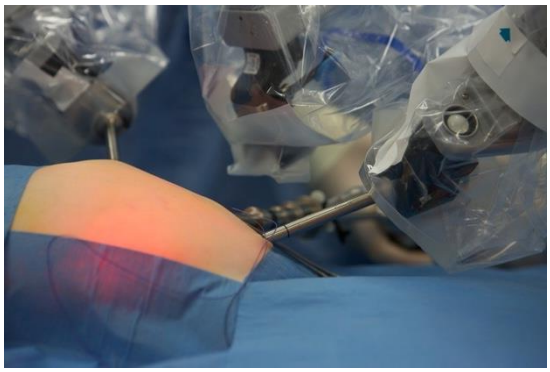

Fig.29 *Posizione bracci robotici*

4.5 APPROCCIO AL RETROPERITONEO

Dopo l'ispezione della cavità addominale, la procedura inizia con lo scollamento del colon parietale permettendo di accedere al retroperitoneo. La pinza bipolare permette di trainare il colon e mettere in tensione i tessuti che potranno essere tagliati con le forbici monopolari della mano destra.

La dissecazione della fascia di Toldt permette di scollare il colon dai suoi elementi di fissaggio parietali passando da un piano avascolare tra la faccia posteriore del mesocolon e la fascia di Gerota. Lo scollamento deve essere proseguito verso la line centrale fino al peduncolo renale.

A sinistra l'accesso al retroperitoneo avviene per via transmesocolica (**fig.30**).

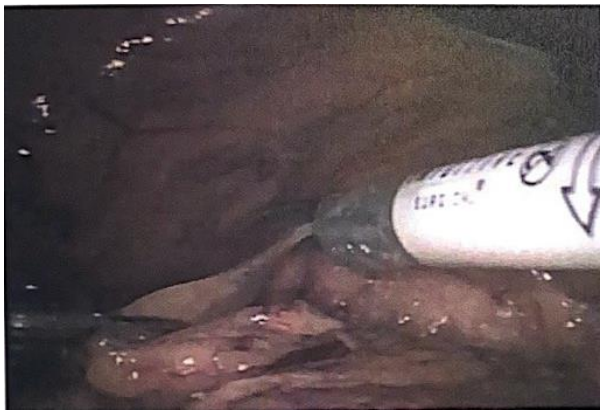

Fig.30 Scollamento coloparietale sinistro. La pinza nella mano sinistre permette di trattenere il colon mentre le forbici nella mano destra possono facilmente dissecare la fascia di Toldt.

4.6 DISSECAZIONE DELLA GIUNZIONE PIELOURETERALE.

La fascia di Gerota viene incisa per approcciare lo spazio retroperitoneale. L'uretere prossimale è identificato e sezionato rimontando fino alla giunzione pieloureterale, preservando il tessuto adiposo che gli sta intorno, essenziale per mantenere una buona vascolarizzazione dei tessuti.

Dopo aver esposto la giunzione pieloureterale, le facce anteriore e posteriore della parte inferiore della pelvi vengono sezionate per evidenziare la regione stenotica.

4.7 RESEZIONE DELLA GIUNZIONE PIELOURETERALE STENOTICA E SPATULAMENTO DELL'URETERE.

Un filo di repere viene posto sul bordo dell'uretere prossimale al di sotto del livello dell'ostruzione al fine di agevolare l'orientamento dell'anastomosi. L'esposizione del bacinetto può essere ottimizzata con un filo di trazione transcutaneo.

Dopo la completa mobilizzazione della giunzione pieloureterale, l'area stenotica viene resecata con le forbici (**fig.31**), evitando di coagulare, poiché potrebbe provocare una devascolarizzazione dei margini.

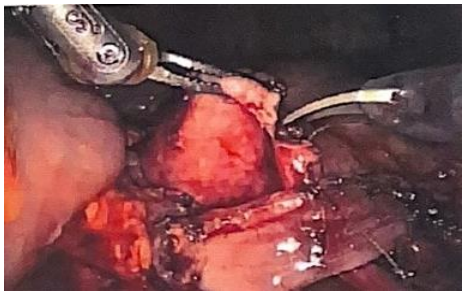

Fig.31 *Resezione dell'area stenotica con forbici e pinza bipolare*

Se la pelvi è molto dilatata può rendersi necessaria una pieloplastica di riduzione (**fig.32**).

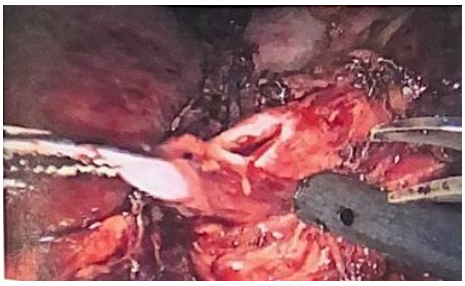

Fig.32 *Pieloplasica di riduzione*

A causa della disparità di calibro tra i due margini di sezione legati alla dilatazione della pelvi, per effettuare l'anastomosi pieloureterale, l'uretere prossimale viene spatulato sul bordo laterale (**fig.33**) in modo da consentire una congruenza anatomica ottimane.

Fig.33 *Spatulamento uretere*

In caso di presenza di vasi polari anomali si esegue il cosiddetto scrociamento vascolare con trasposizione (*vascular hitch*), anteriore alla giunzione pieolureterale ricostruita, dei vasi aberranti. Talora si rende necessaria la sospensione dei vasi all'interno di una tasca pielica costruita plicando la pelvi esuberante intorno ai vasi polari (tecnica di Hellstrom/Chapman **fig.20**) [62]. Quest'ultima tecnica talvolta può essere da sola sufficiente a risolvere l'ostruzione quando non si rilevi una stenosi intrinseca associata.

4.8 ANASTOMOSI PIELOURETERALE E POSIZIONAMENTO DI UNO STEN DOPPIO J

I fili di sutura in materiale non riassorbibile (PDS 5 o 6/0) vengono inseriti in addome attraverso il trocar accessorio. L'estremità inferiore del bordo laterale dell'uretere spatulato viene anastomizzata con l'angolo laterale della pelvi, mentre l'angolo mediale dell'uretere viene anastomizzato con l'angolo mediale della pelvi, ottenendo cosi due punti angolari. Viene quindi eseguita prima la sutura posteriore in continua a partire dall'angolo inferiore (**fig18**).

A questo punto viene inserito lo stent doppio J per via anterograda, per controllarne il giusto posizionamento è utile riempire la vescica di blu di metilene dal catetere vescicale, se lo stent è nella posizione giusta si assiste alla risalita del colorante fino alla pelvi. Una volta posizionato lo stent si completa la pieloplastica.

A fine intervento può essere eseguita una cistoscopia per controllare il giusto posizionamento dello stent.

4.9 POSIZIONAMENTO DEL DRENAGGIO

A termine della pieloplastica viene posizionato un drenaggio perianastomotico. Revisionata l'emostasi, rimossi i trocar sotto visione e chiuse le brecce chirurgiche.

4.10 POSTOPERATORIO

Il catetere vescicale viene rimosso di solito in prima giornata post operatoria sempre prima del drenaggio perianastomotico per monitorare eventuale presenza di leakage dell'anastomosi.

La mobilizzazione precoce e l'alimentazione per via orale avvengono in prima giornata.

Lo stent doppio J deve essere lasciato in sede per circa 30 giorni e viene rimosso per via cistoscopica, esso garantisce il drenaggio delle urine dalla pelvi renale bypassando l'edema dei tessuti post chirurgico, favorendo la guarigione dell'anastomosi pieloureterale.

La valutazione morfologica dei risultati della procedura viene eseguita almeno tre mesi dopo l'intervento con un'ecografia, mentre la scintigrafia MAG3 viene ripetuta a 8-12 mesi dall'intervento.

4.11 COMPLICANZE INTRAOPERATORIE

- **Lesioni intestinali** Le lesioni coliche durante l'intervento chirurgico sono eccezionali. Tuttavia qualsiasi lesione digestiva deve essere diagnosticata e suturata in modo rapido per prevenire una peritonite stercoracea.
- **Lesioni vascolari** I vasi epigastrici che decorrono nella parete addominale possono essere lesionati durante l'introduzione dei trocar. In tale caso la coagulazione o l'applicazione di clip vascolari possono essere effettuatu laparoscopicamente durante la procedura. Lesioni vascolari possono interessare anche il peduncolo renale o un vaso polare inferiore durante la dissecazione del giunto pieloureterale.
- **Lesioni e devascolarizzazione ureterale.** Durante l'isolamento dell'uretere un'eccessiva scheletrizzazione dello stesso può causare delle lesioni accidentali o una devascolarizzazione correlata alla coagulazione dei microvasi situati nel grasso periuretrale.

4.12 COMPLICANZE POST OPERATORIE

- **Fistola anastomotica** Rappresenta la principale complicanza precoce della pieloplastica. Provoca la formazione di un urinoma perirenale con conseguente comparsa di urina nel liquido di drenaggio. Talvolta la filtrazione di urina dalla deiscenza non viene evidenziata dal drenaggio e si manifesta con dolore addominale. Inizialmente il trattamento consiste nel drenare l'urina se persiste bisogna reintervenire confezionando nuovamente l'anastomosi.
- **Posizionamento errato del doppio J.** In caso di anomalo posizionamento dello stent esso può rappresentare un ostacolo al deflusso di urina per cui va

riposizionato per via endoscopica.

- **Stenosi anastomotica.** Si tratta di una complicanza tardiva che può essere diagnosticata dopo la rimozione del doppio J. Il suo trattamento prevede la pielotomia o la dilatazione con palloncino in corso di cistoscopia e pielografia ascendente.

CAPITOLO V:

LA NOSTRA ESPERIENZA CON LA TECNICA ROBOTICA

5.1 Obiettivi

L'obiettivo di questa tesi è stato quello di valutare retrospettivamente i risultati della pieloplastica robotica eseguita presso la nostra UOC di Chirurgia Pediatrica dell'IRCCS San Matteo di Pavia focalizzando l'attenzione sulla sua fattibilità, sicurezza, efficacia, complicanze ed outcome.

5.2 Materiali e metodi

È stata eseguita un'analisi retrospettiva dei pazienti sottoposti a Pieloplastica robotica con DaVinci SI dal 2011 ad oggi presso il nostro centro. Sono stati valutati: età e sesso, peso all'intervento, complicanze intra-operatorie, tempi operatori, complicanze post-operatorie, secondo Clavien-Dindo [9], e risultati a distanza.

5.3 Risultati

Da Luglio 2011 a Settembre 2021 sono stati sottoposti a pieloplastica robotica 30 pazienti: 22 maschi ed 8 femmine, di età compresa tra 4 mesi e 15 anni; età media: 8,1 anni; rapporto maschio/femmine 2,7:1; il peso dei pazienti era compreso tra 6.5 e 75 Kg.

Il 13% dei casi ha beneficiato di una diagnosi prenatale; nei restanti casi la diagnosi è stata conseguente alla comparsa di sintomi: dolore addominale a tipo colica renale, infezioni delle vie urinarie ricorrenti.

La dilatazione media della pelvi agli studi diagnostici era 4,5 cm (range 3,2 – 7 cm).

Il 26% dei pazienti presentava malformazioni associate: ipodisplasia del rene controlaterale, rene a ferro di cavallo, reflusso vescicoureterale, duplicità pieloureterale omolaterale, ipospadia, sindrome della regressione caudale.

Il rene affetto è stato prevalentemente il sinistro, 60% dei casi, mentre il destro è risultato sede di SGPU nel 40%.

La diagnosi è stata confermata in tutti i casi mediante ecografia, scintigrafia renale sequenziale con MAG3 e, nei casi più recenti con URO-RMN. Nel 15% dei pazienti della serie l'URORM ha identificato vasi polari, che sono risultati tuttavia responsabili dell'ostruzione solo in 2 pazienti (50% dei vasi polari osservati).

Uno dei 30 casi di RALP è stata eseguita in una paziente che presentava una recidiva di stenosi a seguito di una pieloplastica laparoscopica.

Il tempo operatorio è stato calcolato dal momento dell'incisione della cute alla chiusura ed è comprensivo del docking (aggancio robot). La durata della procedura è stata dai 140 ai 410 minuti con una media di 254 minuti (4 ore e 23 minuti).

È stata eseguita una Pieloplastica secondo Anderson Hynes nel 94% dei casi e una plicatura dei vasi secondo Hellström nel 6%.

Tutti i pazienti sono stati approcciati con accesso transperitoneale. Le fasi operatorie possono essere sequenzialmente riassunte: incisione della cute, docking, approccio al peritoneo; l'accesso al rene ed alla pelvi renale è avvenuto in circa il 50% dei casi per via transmesocolica, e nella restante parte dei casi per via retrocolica previo scollamento colo-parietale. Seguiva isolamento della pelvi renale e l'identificazione della giunzione pielo-ureterale. Per facilitare la procedura sono state eseguite alcune manovre di sospensione con tre punti posizionati rispettivamente: due sulla pelvi ed uno sull'uretere; o con un punto transparietale o interno unicamente a livello della giunzione. In conformità con la tecnica di Anderson-Hynes si praticava la resezione ed asportazione del tratto stenotico della

giunzione pieloureterale con rimodellamento della pelvi nei casi molto dilatati, apertura longitudinale dell'uretere, anastomosi pielo-ureterale in PDS 5/0 o 4/0 a seconda dell'età del paziente.

L'anastomosi pieloureterale è stata eseguita con doppia sutura continua, mentre la sutura della pelvi è stata effettuata allo stesso modo con una sutura continua impiegando un filo autobloccante.

Terminata la parete posteriore veniva posizionato uno stent doppio J introdotto attraverso il trocar ausiliario. Completata l'anastomosi, se necessario veniva effettuata la sutura del mesocolon. Un drenaggio perianastomotico è stato lasciato in sede nei casi più complessi e nel reintervento (16% dei pazienti).

Veniva quindi eseguito de-docking del robot e chiusura delle brecce dei trocar-sites.

Sul totale dei 30 pazienti trattati: 28 sono stati trattati con plastica del giunto pielo-ureterale secondo Anderson Hynes e 2 con sospensione dei vasi polari secondo Hellström. In questi 2 casi la plicatura della pelvi a contenimento dei vasi è stata eseguita in Prolene 4/0 previo test diuretico intraoperatorio.

Relativamente alle complicanze non vi sono state conversioni alla tecnica laparoscopica od open e non sono state osservate complicanze intraoperatorie.

Durante il decorso post-operatorio precoce abbiamo rilevato:

- un caso di leakage dall'anastomosi con perdita di urina dal drenaggio perianastomotico in prima giornata post operatoria, trattato conservativamente ponendo in aspirazione il Catetere Vescicale (Clavien-Dindo II) e con risoluzione in quarta giornata post operatoria.
- un caso di deiscenza anastomotica che ha richiesto un reintervento in VII giornata per via laparoscopica con riconfezionamento dell'anastomosi (Clavien-Dindo IIIb).

Il dolore post operatorio è stato controllato con Paracetamolo ev alla dose di 15 mk/kg/dose per i pazienti sopra i 12 mesi e di 7,5 mg/kg dose al di sotto dei 12 mesi, alternato ad Ibuprofene al bisogno. L'alimentazione è stata ripresa in prima giornata così come la mobilizzazione. Il catetere vescicale è stato rimosso mediamente dopo 2 giorni (1 – 6 giorni post-operatori).

I pazienti sono stati dimessi in media in quarta giornata post-operatoria (2 – 8 giorni), previo controllo ecografico del corretto posizionamento del doppio J e l'esclusione di urinomi.

Lo stent doppio J posizionato in 29/30 pazienti è stato rimosso dopo una media di 40 giorni per via endoscopica.

I pazienti sono stati seguiti nel post operatorio con un programma di controllo, che prevede:

- Ecografia a 1, 3, 6 e 12 mesi dall'intervento.
- Scintigrafia MAG3 a 12 mesi di distanza.

Nei 30 casi trattati ad un follow up variabile tra 3 mesi e 10 anni abbiamo osservato le seguenti complicanze:

- Un caso di dolori addominali ricorrenti a tipo colica in assenza di dilatazione significativa della pelvi (diametro AP 11 mm; stabile)
- Un caso che ha richiesto revisione laparoscopica per presenza di aderenze perirenali e perianastomotiche, la cui liberazione ha consentito la ripresa di un normale flusso urinario attraverso la giunzione

I risultati clinici, ecografici e scintigrafici nei restanti pazienti hanno mostrato un'assenza di sintomi, una riduzione significativa del diametro AP della pelvi

renale che si è mantenuto stabile nel tempo e la presenza di un deflusso urinario valido.

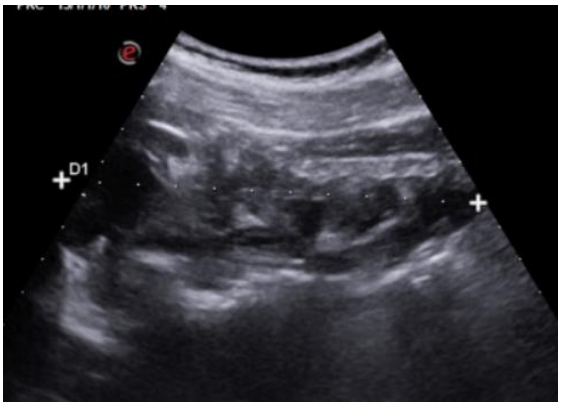

Paziente con SGPU destro: TC preoperatoria ed ecografia postoperatoria

5.3 Conclusioni

La *Pieloplastica Robot Assistita* (RALP) è una tecnica versatile e sicura; viene preferibilmente consigliata nei pazienti con peso superiore a 10 kg; e nei pazienti con importante idronefrosi o malformazioni renali associate.

La tecnica robotica permette un'*ottima visualizzazione* della cavità addominale tridimensionale; un ingrandimento di 10 volte; una libertà di movimento nell'articolazione degli strumenti che facilita ogni procedura ricostruttiva e di sutura, come viene richiesto nella plastica del giunto pieloureterale.

Attualmente la pieloplastica è uno degli interventi robotici più comunemente eseguiti in Urologia dell'adulto, dell'adolescente e del bambino.

L'*outcome* è paragonabile alle tecniche open e laparoscopiche, con tempi di ospedalizzazione minori.

Le *principali limitazioni* sono rappresentate dai lunghi tempi operatori, dall'alto costo del Device e dalla necessità di training; tuttavia, la curva di apprendimento sembra essere più rapida rispetto alla tecnica laparoscopica.

Nel nostro Centro la RALP costituisce la tecnica di prima scelta nei pazienti di peso superiore ai 10 kg ed è il gold standard nei pazienti di età superiore agli 8 anni e negli adolescenti.

I chirurghi che svolgono questo tipo di intervento sono chirurghi pediatrici con esperienza consolidata in Urologia Pediatrica e in Chirurgia Mininvasiva; tuttavia anche i giovani chirurghi sono avviati al training robotico nella correzione della plastica del giunto dopo ripetuta esperienza di simulazione e sotto la guida di un menthor esperto.

Bibliografia

[1] Anderson. JC, & Hynes W«Plastic operation for hydronephrosis.,» *Soc Med,* vol. 44, pp. 4-5, 1951.

[2] Patel NS, Muneer, A. & Mushtaq «Laparoscopy as foundation and its limitations and pitfalls in reconstructive pediatric urology.,» *Pediatric Robotic and Reconstructive Urology: A Comprehensive Guide,* pp. 51-57, 2011.

[3] Ramphis A, Lopez M., Pérez-Marchan M.,Pérez Brayfield M. «Current Concepts in Pediatric Robotic Assisted Pyeloplasty,» n. Jan 24, p. 7:4, 2019.

[4] El Ghoneim A, Valla JS, Steveaert H et al.«Laparoscopic renale surgery via a retroperitoneal approach in children,» *J Urol,* n. 160, pp. 1138-1141, 1998.

[5] Gatti JM, Amstutz, S. P., Bowlin, P. R., Stephany, H. A., & Murphy, J. P «Laparoscopic vs Open Pyeloplasty in Children: Results of a Randomizad, Prospective, Controlled Trial.,» *J Urol,* n. 197, pp. 792-7, 2017.

[6] Masieri L, Sforza S, Cini C, Escolino M, Grosso A, Esposito C, *et al.* «Minilaparoscopic Versus open Pyeloplasty,» n. 29, pp. 1-6, 2019.

[7] Lima M, Tursini S., Ruggeri G., Gargano T., Libri M., Domini M. «One Trocar Assisted Pieloplasty (OTAP): initial experience and codification of a technique.,» *Pediatric Med Chir,* vol. 2, n. Mar-Apr; 29, pp. 108-11, 2007.

[8] Varda BK, Wang, Y., Chung, B. I., Lee, R. S., Kurtz, M. P., Nelson, C. P., & Chang, S. L. «Has the robot caught up?National trends in utilization, perioperative outcome and cost for open, laparoscopic and robotic peditric pyeloplasty in the Unite States from 2003 to 2015.,» *Journal of pediatric urology,* vol. 14, n. 4, pp. 336-e1, 2018.

[9] Clavien P. A., Barkun, J., De Oliveira, M. L., Vauthey, J. N., Dindo, D., Schulick, R. D., ... & Makuuchi, M.«The Clavien-Dindo classification of surgical complications: five-year experience.,» *Annals of surgery,* vol. 250, n. 2, pp. 187-196, 2009.

[10] Peters, C.A. «Robotic pyeloplasty—the new standard of care?.,» 2008.

[11] Morales-López, R. A., Pérez-Marchán, M., & Pérez Brayfield, M. «Current concepts in pediatric robotic assisted pyeloplasty.,» *Frontiers in pediatrics,* vol. 7, p. 4, 2019.

[12] Lucas, S. M., & Sundaram, C. P. «Transperitoneal robot-assisted laparoscopic pyeloplasty.,» *Journal of endourology,* vol. 25, n. 2, pp. 167-172., 2011.

[13] Varda, B. K., Johnson, E. K., Clark, C., Chung, B. I., Nelson, C. P., & Chang, S. L «National trends of perioperative outcomes and costs for open, laparoscopic and robotic pediatric pyeloplasty.,» *The Journal of urology,* vol. 191, n. 4, pp. 1090-1096., 2014.

[14] Anastasi G., Capitani, S., Carnazza, M. L., Cinti, S., Cremona, O., De Caro, R., ... & Zecchi, S.., Trattato di Anatomia Umana. 2006, 2006.

[15] Brown, T., Mandell, J., & Lebowutz RL, «Neonatal hydronephrosis: 146 Radiol Clin North Am,» vol. 1, n. Apr;15 , pp. 49-59., 1977.

[16] Stein, R. (2015). Dogan HS Hoebeke P, Kocvara R, Nijman RJM, Radmayr C, et al. Urinary tract infections in Children: EAU/ESPU Guidelines. *Eur Urol*, *67*(3), 546-58

[17] Sinha, A., Bagga, A., Krishna, A., Bajpai, M., Srinivas, M., Uppal, R., & Agarwal, I.., «Revised guidelines on management of antenatal hydronefrosis.,» *Indian Pediatr,* vol. 50, n. 2, pp. 215-31, Feb 2013.

[18] Hollis, M. V., Cho, P. S., & Yu, R. N., «Pediatric Robot-Assisted Laparoscopic Pyeloplasty.,» *Am L Robot Surg* , 2005.

[19] Nguyen, H. T., Herndon, C. A., Cooper, C., Gatti, J., Kirsch, A., Kokorowski, P., ... & Campbell, J. B., «The Society for Fetal Urology consensus statement on the evaluation on the evaluation and management of antenatal hydronefrosis,» *J Ped Urol,* vol. 6, n. 3, pp. 212-31, 2010 Jun.

[20] Edsman, G.., «Accessory vessels of the kidney and their diagnosis in hydronephrosis.,» *Acta Radiologica,* vol. 42, n. 1, pp. 26-32, 1954 Jul.

[21] Arger, P. H., Coleman, B. G., Mintz, M. C., Snyder, H. P., Camardese, T., Arenson, R. L., & Aquino, L, «"Routine fetal genitourinary tract screening,",» *Radiology,* vol. 156, n. 2, pp. 485-489, 1985.

[22] Kitchens D.M. and Herndon C.D.A., «"Antenatal hydronephrosis",» *Curr. Urol. Rep.,* vol. 10, n. 2, pp. 126-133, Mar 2009.

[23] Pates J.A. and Dashe, J.S. «"Prenatal diagnosis and management of hydronephrosis,",» *Early Hum. Dev.,* vol. 82, n. 1, pp. 3-8, Jan. 2006.

[24] Feldman D.M. et al., «"Evaluation and follow-up of fetal hydronephrosis",» *J. Ultrasound Med.,* vol. 20, n. 10, pp. 1065-1069, 2001.

[25] Mandell, J., Blyth, B. R., Peters, C. A., Retik, A. B., Estroff, J. A., & Benacerraf, B. R., «"Structural genitourinary defects detected in utero",» vol. 178, n. 1, p. 193–196, Jan. 1991.

[26] Grignon, A., Filion, R., Filiatrault, D., Robitaille, P., Homsy, Y., Boutin, H., & Leblond, R «Urinary tract dilatation in utero: classification and clinical applications.,» *Radiology,* vol. 160, n. 3, pp. 645-647, 1986.

[27] Lee, R. S., Cendron, M., Kinnamon, D. D., & Nguyen, H. T., «Antenatal hydronephrosis as a predictor of postnatal outcome: a meta-analysis.,» *Pediatrics,* vol. 118, n. 2, pp. 586-593, 2006.

[28] Podevin, G., Mandelbrot, L., Vuillard, E., Oury, J. F., & Aigrain, Y. «Outcome of urological abnormalities prenatally diagnosed by ultrasound.,» *Fetal diagnosis and therapy,* vol. 11, n. 3, pp. 181-190, 1996.

[29] Fernbach, S. K., Maizels, M., & Conway, J. J. «Ultrasound grading of hydronephrosis: introduction to the system used by the Society for Fetal Urology.,» *Pediatric radiology.,* vol. 23, n. 6, pp. 478-480, 1993.

[30] Sinha, C. K., & Davenport, M. «*Handbook of pediatric surgery*» , pp. 1-492, 2010.

[31] Chavhan, G., Daneman, A., Moineddin, R., Lim, R., Langlois, V., & Traubici, J., «Renal pyramid echogenicity in ureteropelvic junction obstruction: correlation between altered echogenicity and differential renal function.,» *Pediatric radiology,* vol. 38, n. 10, pp. 1068-1073, 2008.

[32] Chi, T., Feldstein, V. A., & Nguyen, H. T, «Increased echogenicity as a predictor of poor renal function in children with grade 3 to 4 hydronephrosis.,» *The Journal of urology.,* vol. 175, n. 5, pp. 1898-1901, 2006.

[33] Daïkha-Dahmane, F., Dommergues, M., Muller, F., Narcy, F., Lacoste, M., Beziau, A.,. & Gubler, M. C., «Development of human fetal kidney in obstructive uropathy: correlations with ultrasonography and urine biochemistry.,» *Kidney international,* vol. 52, n. 1, pp. 21-32, 1997.

[34] Woodward, M., & Frank, D., «Postnatal management of antenatal hydronephrosis.,» *BJU international (Papier),* vol. 89, n. 2, pp. 149-156, 2002.

[35] Oliveira, E. A., Oliveira, M. C. L., & Mak, R. H., «Evaluation and management of hydronephrosis in the neonate.,» *Current opinion in pediatrics,* vol. 28, n. 2, pp. 195-201, 2016.

[36] Nguyen, H. T., Benson, C. B., Bromley, B., Campbell, J. B., Chow, J., Coleman, B., ... & Stein, D. R., «Multidisciplinary consensus on the classification of prenatal and postnatal urinary tract dilation.(UTD classification system).,» *Journal of pediatric urology,* vol. 10, n. 6, pp. 982-998, 2014.

[37] Grignon, A., Filiatrault, D., Homsy, Y., Robitaille, P., Filion, R., Boutin, H., & Leblond, R. «Ureteropelvic junction stenosis: antenatal ultrasonographic diagnosis, postnatal investigation, and follow-up.,» *Radiology.*, vol. 160, n. 3, pp. 649-651, 1986.

[38] Fernbach, S. K., Maizels, M., & Conway, J. J., «Ultrasound grading of hydronephrosis: introduction to the system used by the Society for Fetal Urology.,» *Pediatric radiology.*, vol. 23, n. 6, pp. 478-480, 1993.

[39] Chow, J. S., Koning, J. L., Back, S. J., Nguyen, H. T., Phelps, A., & Darge, K «Classification of pediatric urinary tract dilation: the new language.,» *Pediatric radiology,* vol. 47, n. 9, pp. 1109-1115., 2017.

[40] Coplen, D. E., Austin, P. F., Yan, Y., Blanco, V. M., & Dicke, J. M. «The magnitude of fetal renal pelvic dilatation can identify obstructive postnatal hydronephrosis, and direct postnatal evaluation and management.,» *The Journal of urology, ,* vol. 176, n. 2, pp. 724-727, 2006.

[41] Kaspar, C. D. W., Lo, M., Bunchman, T. E., & Xiao, N. «The antenatal urinary tract dilation classification system accurately predicts severity of kidney and urinary tract abnormalities.,» *Journal of pediatric urology,* vol. 13, n. 5, pp. 485-e1., 2017.

[42] Sharma G, Sharma, «Postnatal management of antenatally detected hydronephrosis.,» *World J Clin Urol,* n. 24, pp. 283-294, 2014.

[43] Fontanella, F., Van Scheltema, P. A., Duin, L., Cohen-Overbeek, T. E., Pajkrt, E., Bekker, M. N., ... & Bilardo, C. M., «Antenatal staging of congenital lower urinary tract obstruction.,» *Ultrasound in Obstetrics & Gynecology,* vol. 53, n. 4, pp. 520-524., 2019.

[44] Fatoş Yalçınkaya & Z. Birsin Özçakar, «Management of antenatal hydronephrosis,» vol. 35, n. 12, pp. 2231-2239, Dec 2020.

[45] Ellenbogen, P. H., Scheible, F. W., Talner, L. B., & Leopold, G. R, «Sensitivity of gray scale ultrasound in detecting urinary tract obstruction.,» *American journal of roentgenology.,* vol. 130, n. 4, pp. 731-733., 1978.

[46] Timberlake, M. D., & Herndon, C. A., « Mild to moderate postnatal hydronephrosis—grading systems and management.,» *Nature Reviews Urology,* vol. 10, n. 11, pp. 649-656., 2013.

[47] Y. Vereb MJ; Dowd JB; Taguchi « Reconstructive Urologic Surgery, 1st ed. informa healthcare.,» 2008.

[48] Stein, R. (2015). Dogan HS Hoebeke P, Kocvara R, Nijman RJM, Radmayr C, et al, «Urinary tract infections in Children: EAU/ESPU Guidelines.,» *Eur Urol,* vol. 67, n. 3, pp. 546-58., 2015.

[49] [Online]. Available: https://www.unipd.it/nucmed/TF/TF.kydseq.ita.html 18 Settembre 2019.

[50] J Damien Grattan-Smith, Richard A Jones MR, «Urography in children.,» *Peddiatr Radiol,* vol. 36, n. 11, pp. 1119-31, 2006 Nov.

[51] Feldman, D. M., DeCambre, M., Kong, E., Borgida, A., Jamil, M., McKenna, P., & Egan, J. F «Evaluation and follow-up of fetal hydronephrosis.,» *Journal of ultrasound in medicine.,* vol. 20, n. 10, pp. 1065-1069, 2001.

[52] Tekgül, S., Dogan, H. S., Hoebeke, P., Kocvara, R., Nijman, J. M., Radmayr, C., ... & Silay, M. S, «EAU guidelines on paediatric urology.,» *European Association of Urology,* pp. 290-323., 2016.

[53] Yates, D. R., Vaessen, C., & Roupret, M., «From Leonardo to da Vinci: the history of robot-assisted surgery in urology.,» *BJU international,* vol. 108, n. 11, 2011.

[54] Tubre, R. W., & Gatti, J. M. « Surgical approaches to pediatric ureteropelvic junction obstruction.,» *Current urology reports,* vol. 16, n. 10, pp. 1-6, 2015.

[55] Seo, I. Y., Oh, T. H., & Lee, J. W., « Long-term follow-up results of laparoscopic pyeloplasty.,» *Korean journal of urology,* vol. 55, n. 10, pp. 656-659, 2014.

[56] Persky, L., Krause, J. R., & Boltuch, R. L «Initial complications and late results in dismembered pyeloplasty.,» *The Journal of urology.,* vol. 118, n. 1, pp. 162-165, 1977.

[57] Penn, H. A., Gatti, J. M., Hoestje, S. M., DeMarco, R. T., Snyder, C. L., & Murphy, J. P., «Laparoscopic versus open pyeloplasty in children: preliminary report of a prospective randomized trial.,» *The Journal of urology.,* vol. 184, n. 2, pp. 690-695., 2010.

[58] Ravish, I. R., Nerli, R. B., Reddy, M. N., & Amarkhed, S. S., «Laparoscopic pyeloplasty compared with open pyeloplasty in children.,» *Journal of endourology,* vol. 21, n. 8, pp. 897-902, 2007.

[59] Soulié, M., Thoulouzan, M., Seguin, P., Mouly, P., Vazzoler, N., Pontonnier, F., & Plante, P. «Retroperitoneal laparoscopic versus open pyeloplasty with a minimal incision: comparison of two surgical approaches.,» *Urology.,* vol. 57, n. 3, pp. 443-447., 2001.

[60] Szydelko, T., Apoznanski, W., Koleda, P., Rusiecki, L., & Janczak, D., «Laparoscopic pyeloplasty with cephalad translocation of the crossing vessel a new approach to the Hellström technique.,» *Videosurgery and Other Miniinvasive Techniques,* vol. 10, n. 1, p. 25, 2015.

[61] O. T. a. L. J. Seo I.Y., «“Long-Term Follow-up Results of Laparoscopic Pyeloplasty,”,» *Korean J. Urol.,* vol. 55, n. 10, p. 656–659, 2014 Oct.

[62] Szydełko, Tomasz, et al. «"Dismembered laparoscopic Anderson-Hynes pyeloplasty versus nondismembered laparoscopic YV pyeloplasty in the treatment of patients with primary ureteropelvic junction obstruction: a prospective study.",» *Journal of endourology ,* vol. 26, n. 9, pp. 1165-1170, 2012.

[63] Torino G, Neba GR, Crucetti A, Ilari M, Mariscoli F, Brandigi E, Cobellis G, Martino A. «How to establish a robotic surgery program in a children's hospital: sharing with the adult hospital, could it be a solution?,» in *Poster, 31st International Symposium on pediatric surgery research,* Taormina, ISPR 2018.

[64] Tasian, G. E., & Casale, P. «The robotic-assisted laparoscopic pyeloplasty: gateway to advanced reconstruction.,» *Urologic Clinics,* vol. 42, n. 1, pp. 89-97, 2015.

[65] Reddy, M. N., & Nerli, R. B., «The laparoscopic pyeloplasty: is there a role in the age of robotics?,» *Urologic Clinics,* vol. 42, n. 1, pp. 43-52, 2015.

[66] Trevisani, L. F., & Nguyen, H. T., «Current controversies in pediatric urologic robotic surgery.,» *Current opinion in urology,* vol. 23, n. 1, pp. 72-7, 2013.

[67] Cundy, T. P., Harling, L., Hughes-Hallett, A., Mayer, E. K., Najmaldin, A. S., Athanasiou, T., ... & Darzi, A. «Meta-analysis of robot-assisted vs conventional laparoscopic and open pyeloplasty in children.,» *BJU international,* vol. 114, n. 4, pp. 582-594., 2014.

[68] Giulianotti P.C., “Chirurgia robotica”, 2010.

[69] C. P. Y. R. Hollis MV, «Pediatric Robot-Assisted Laparoscopic Pyeloplasty.,» *Am L Robot Surg,* 2005.